

9

CONGRESO CONJUNTO  
AEA - SEROD

9th JOINT AEA-SEROD CONGRESS

MURCIA

1, 2, 3 DE JUNIO | 2022



# Inestabilidad lateral de tobillo: Casos Clínicos

**Rodrigo Díaz Fernández MD PhD FEBOT**

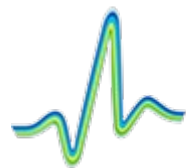
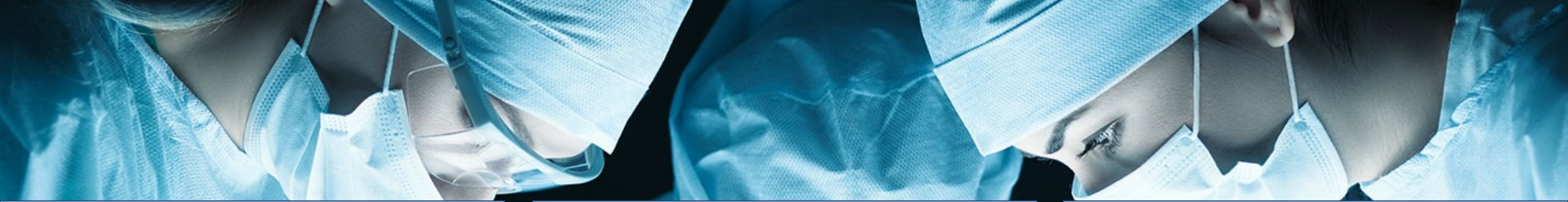*Unidad Docente Acreditada de Pie y Tobillo. Hospital de Manises*

*Unidad de Pie y Tobillo. Hospital Quirónsalud Valencia*

*Universidad Católica de Valencia, San Vicente Mártir*







Hospital  
de Manises



Hospital  
quirónsalud  
Valencia



Universidad  
Católica  
de Valencia  
San Vicente Mártir







## Caso Clínico 1

- Varón de 44 años
- Dolor crónico de tobillo izquierdo
- Sensación de fallo e inestabilidad
- Esguinces de repetición desde hace años
- Ha dejado de practicar deporte (correr)

## Caso Clínico 1

### *Exploración física:*

- Cajón anterior +++ asimétrico con contralateral
- Pies cavo varos, nunca ha usado plantillas
- Dolor a la palpación de la cara anterior del maléolo externo
- No chasquidos ni dolor retromaleolar, ni medial, ni sindesmosis

9

CONGRESO CONJUNTO  
AEA - SEROD  
9th JOINT AEA-SEROD CONGRESS  
MURCIA  
1, 2, 3 DE JUNIO | 2022

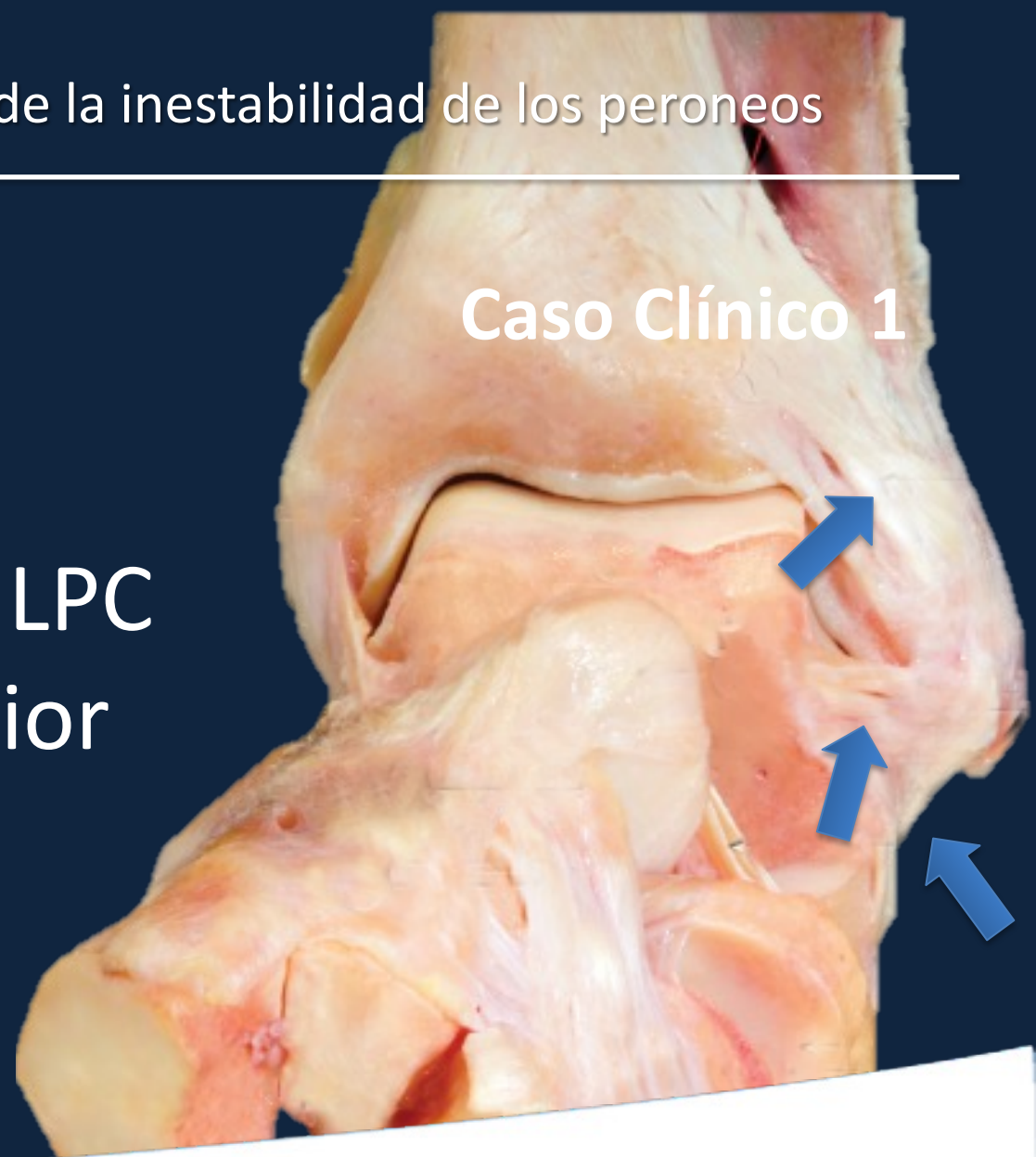

## Tratamiento de la inestabilidad de los peroneos

### Caso Clínico 1

RMN:

- Rotura completa de LPAA y LPC
- Rotura de tibiofibular anterior







## Tratamiento de la inestabilidad de los peroneos

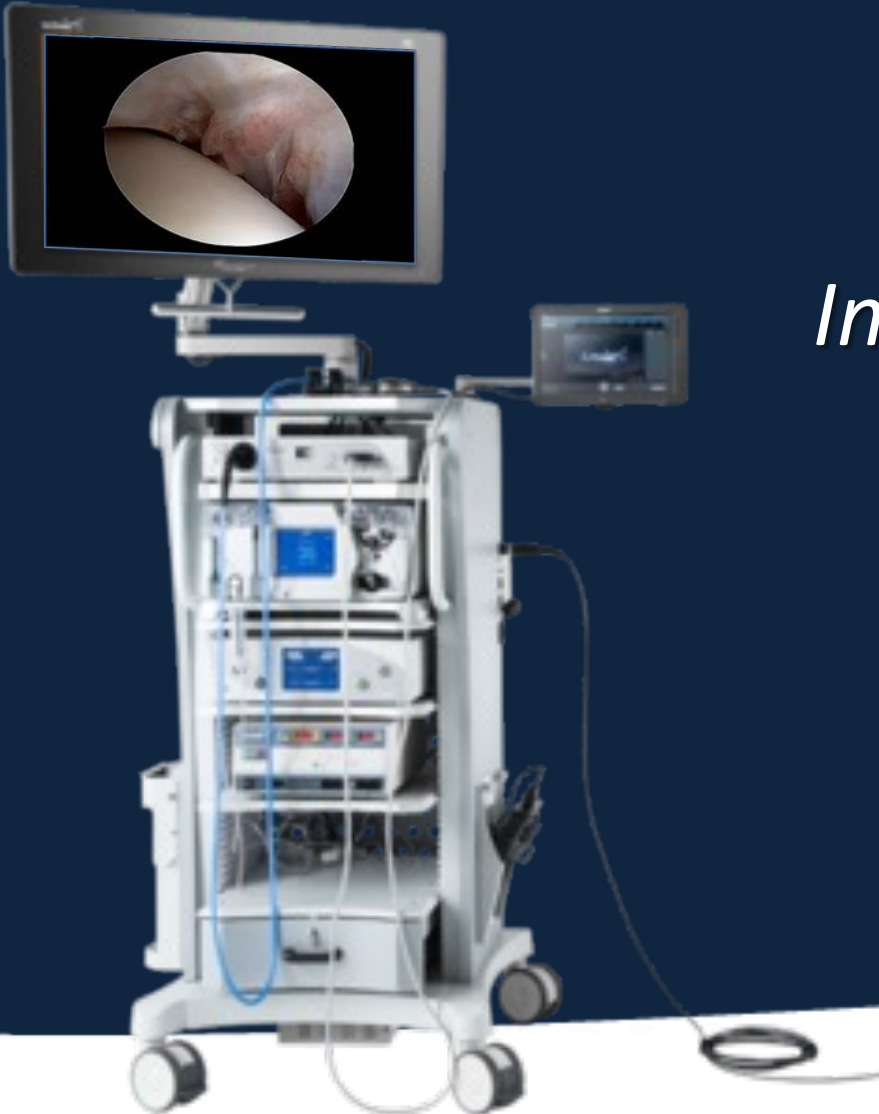
### Caso Clínico 1

¿Cuál sería el tratamiento propuesto?

- a) Cirugía abierta: Broström-Gould
- b) Cirugía artroscópica



## Caso Clínico 1



### *Intervención quirúrgica:*

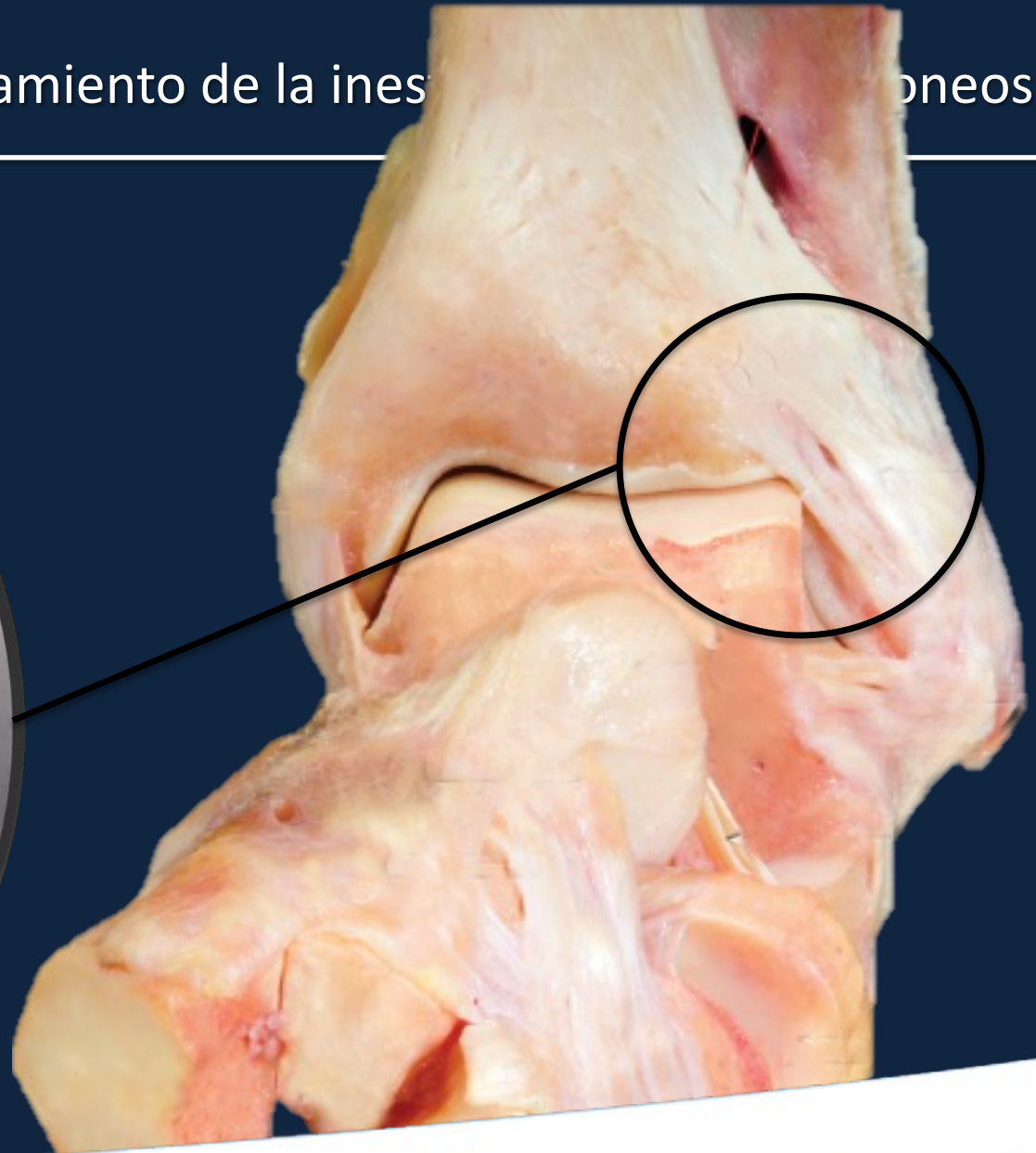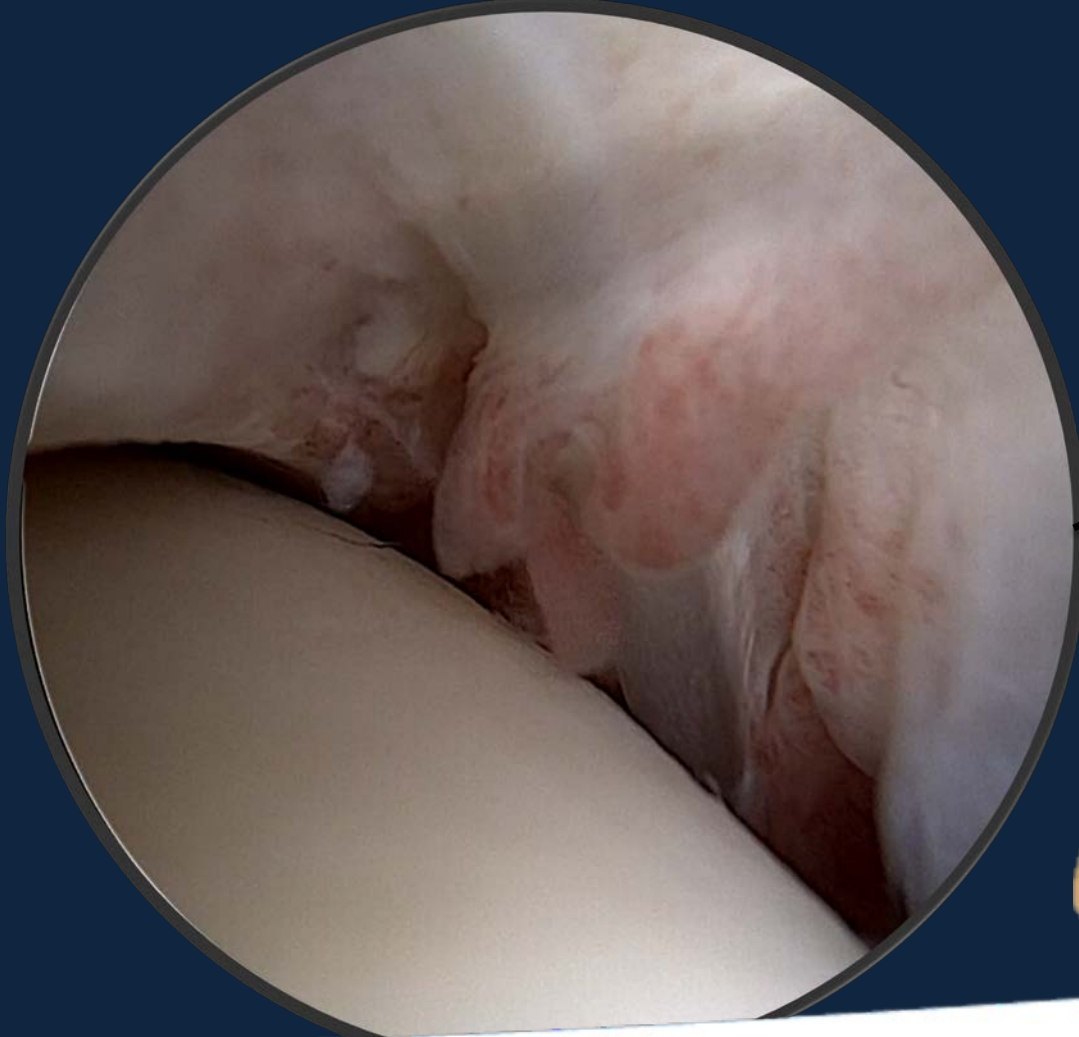- Tras fracaso de tratamiento conservador
- 7-7-2021: Artroscopia de tobillo

9

CONGRESO CONJUNTO  
AEA - SEROD  
9th JOINT AEA-SEROD CONGRESS  
MURCIA  
1, 2, 3 DE JUNIO | 2022



# Tratamiento de la inestabilidad anterior del hombro



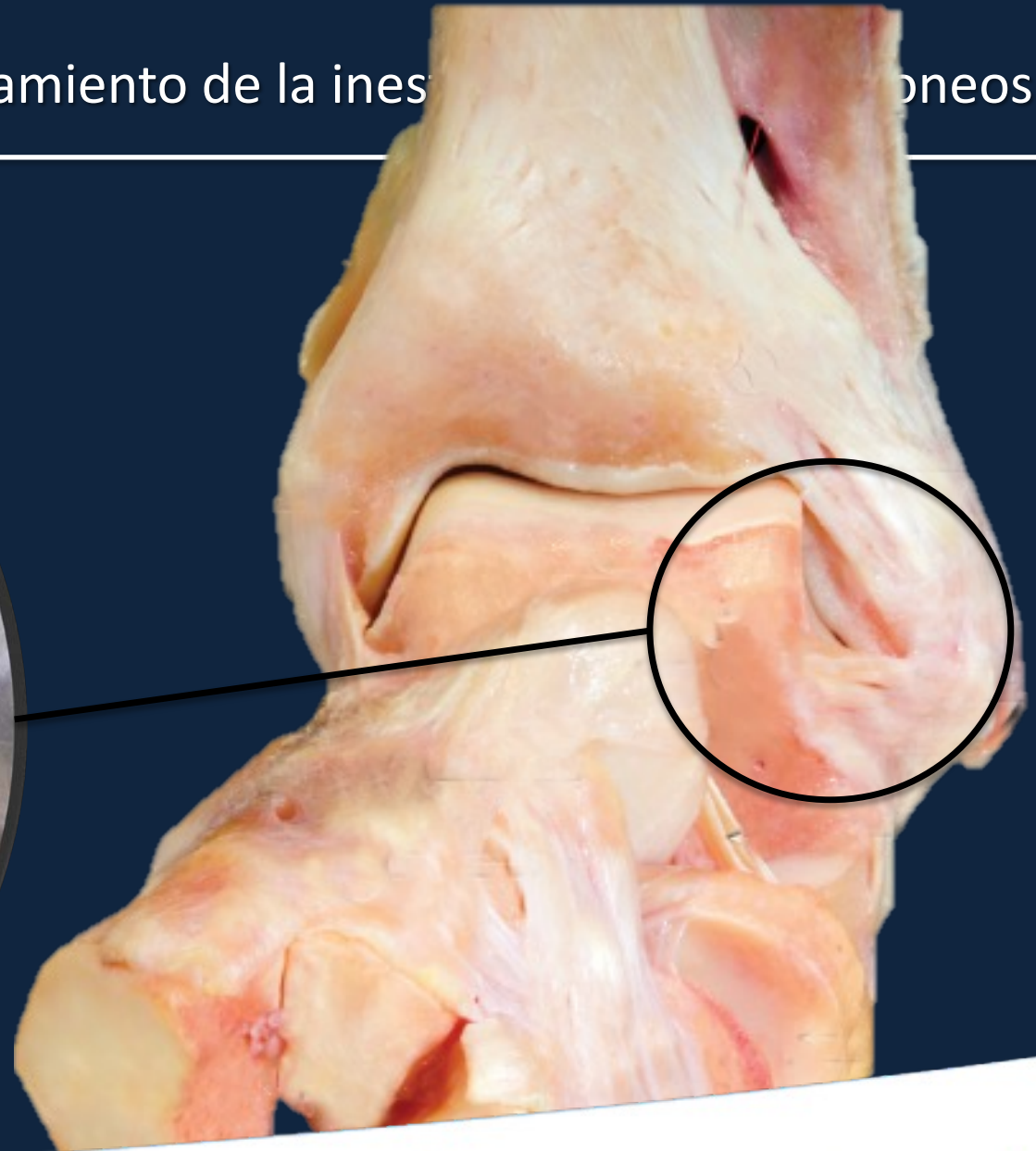
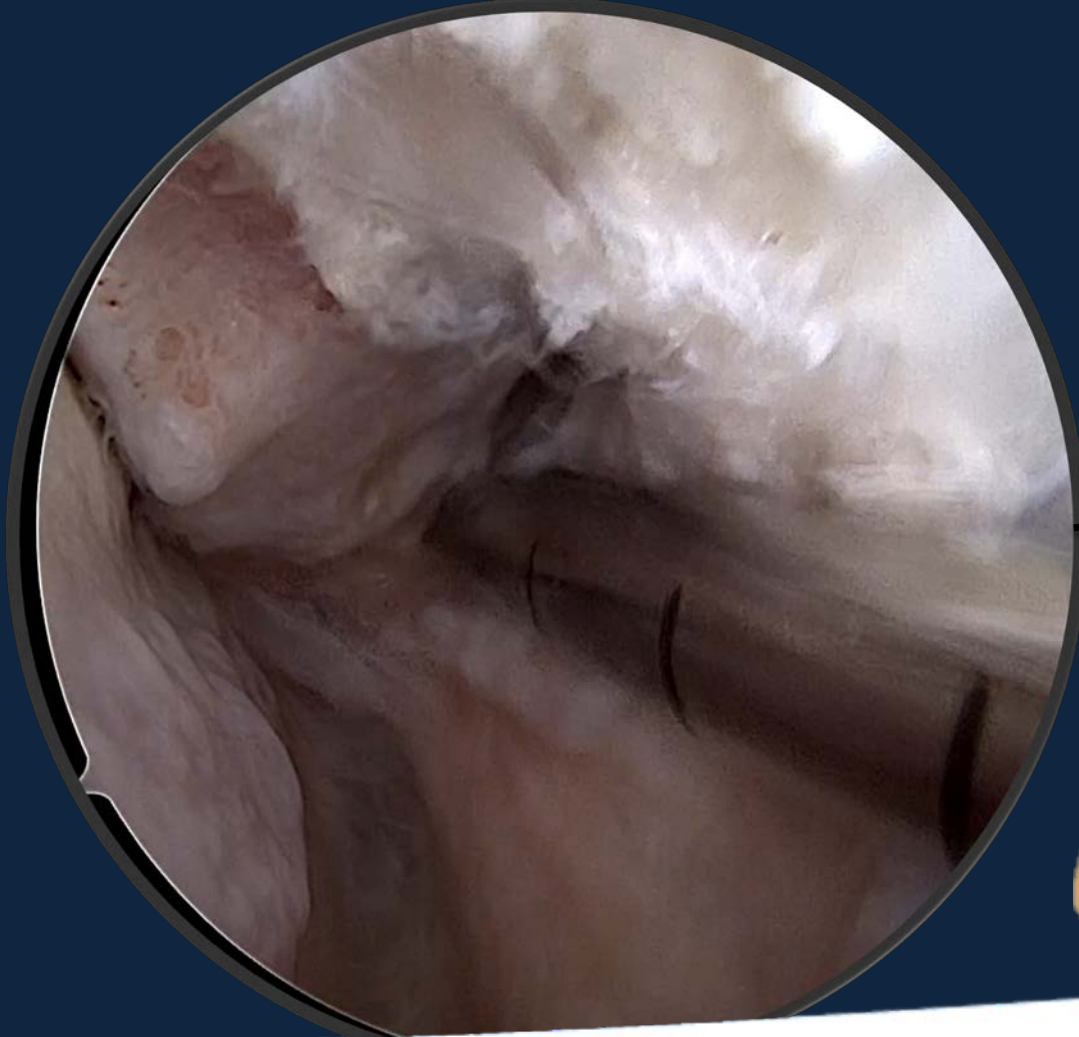

9

CONGRESO CONJUNTO  
AEA - SEROD  
9th JOINT AEA-SEROD CONGRESS  
MURCIA  
1, 2, 3 DE JUNIO | 2022



# Tratamiento de la inestabilidad anterior del rodillo

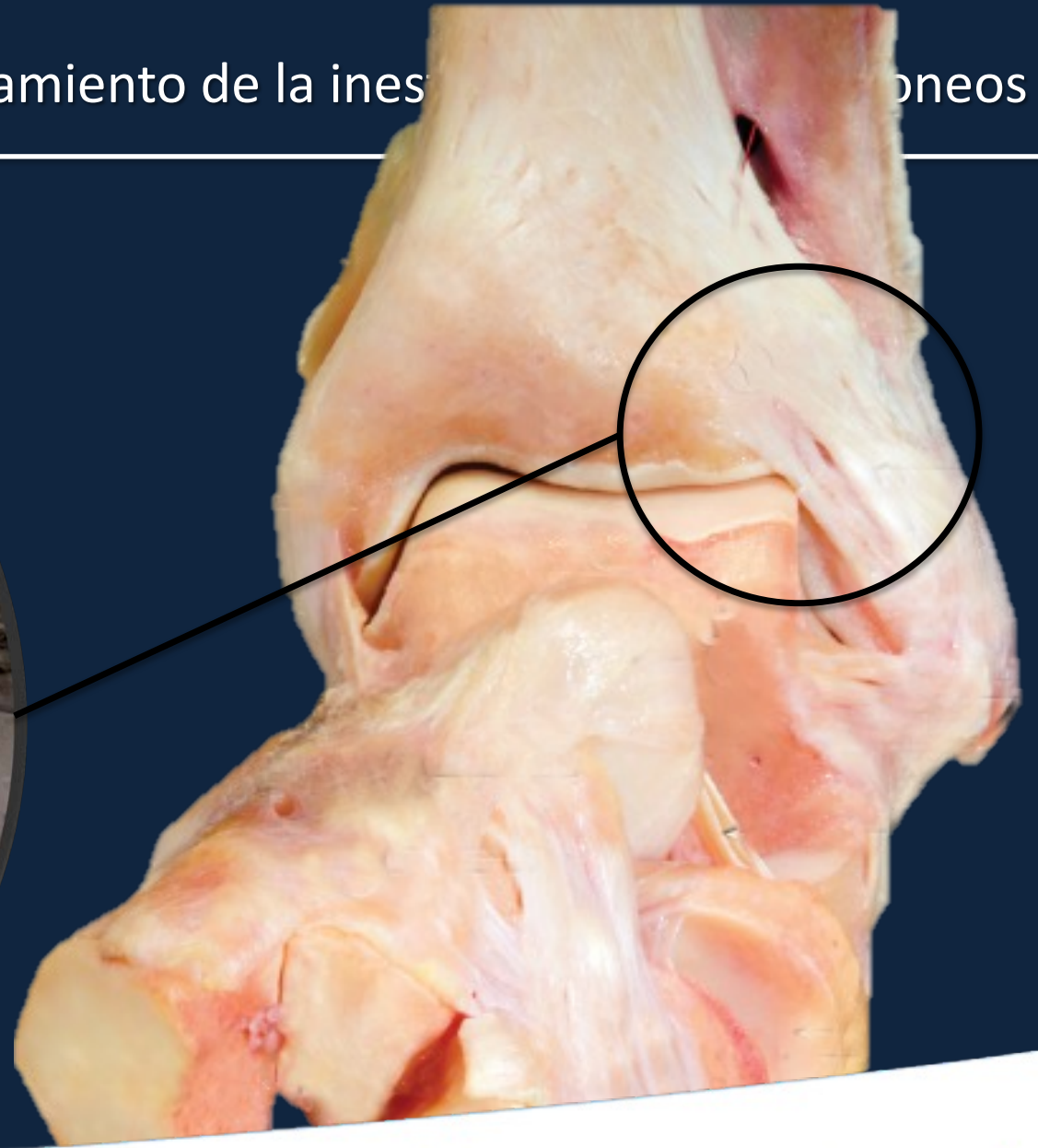
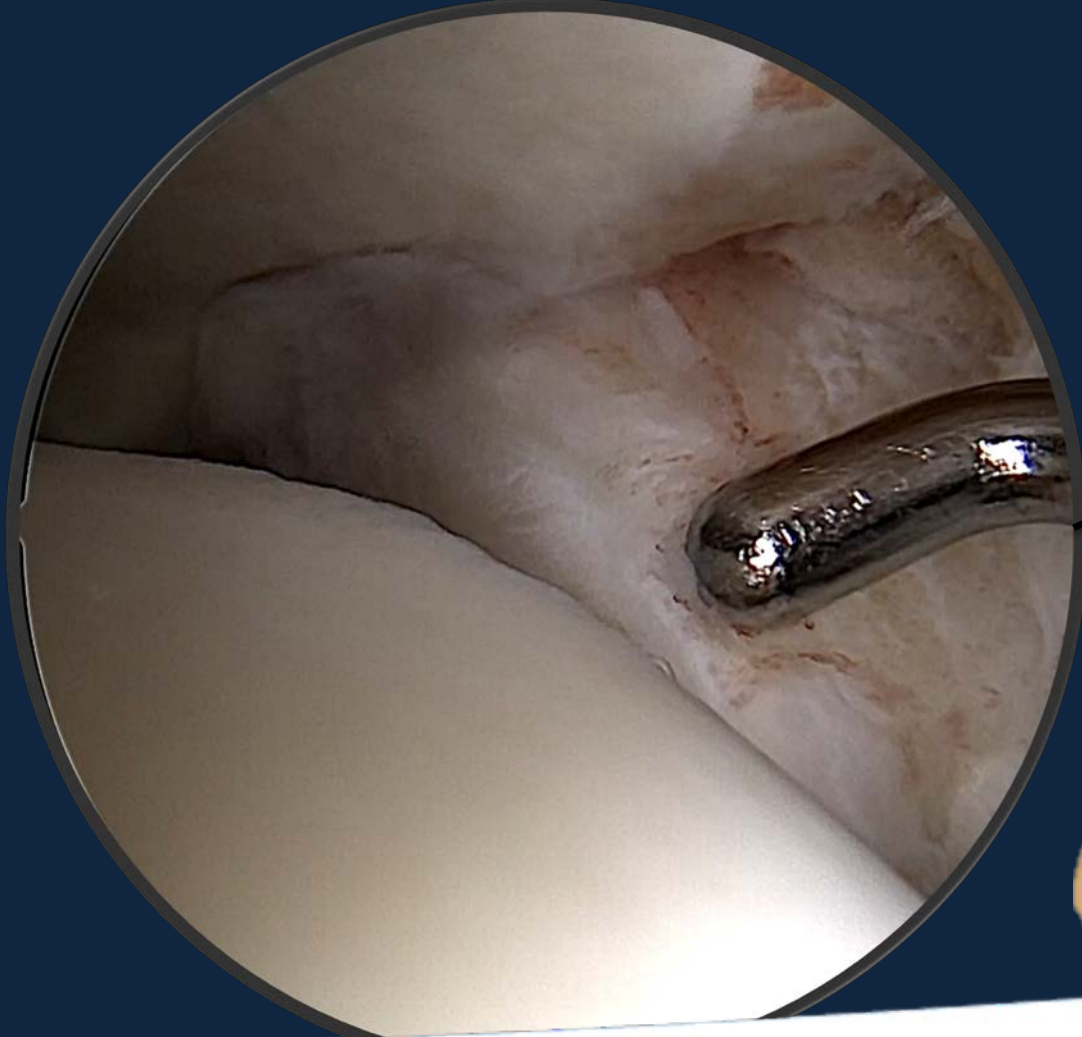
9

CONGRESO CONJUNTO  
AEA - SEROD  
9th JOINT AEA-SEROD CONGRESS  
MURCIA  
1, 2, 3 DE JUNIO | 2022



# Tratamiento de la inestabilidad anterior del hombro







## Tratamiento de la inestabilidad de los peroneos

### Caso Clínico 1

¿Cuál sería el tratamiento propuesto?

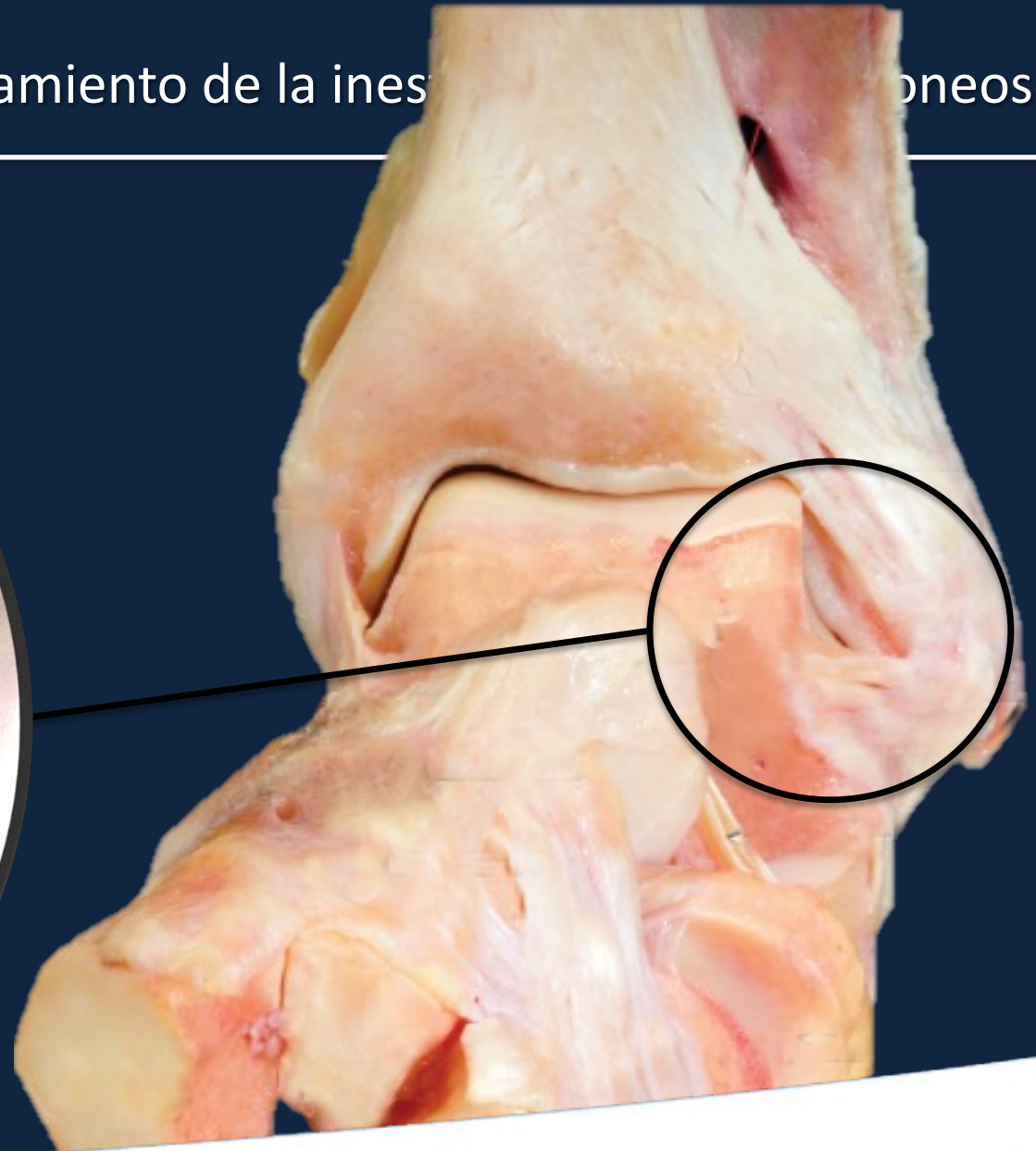
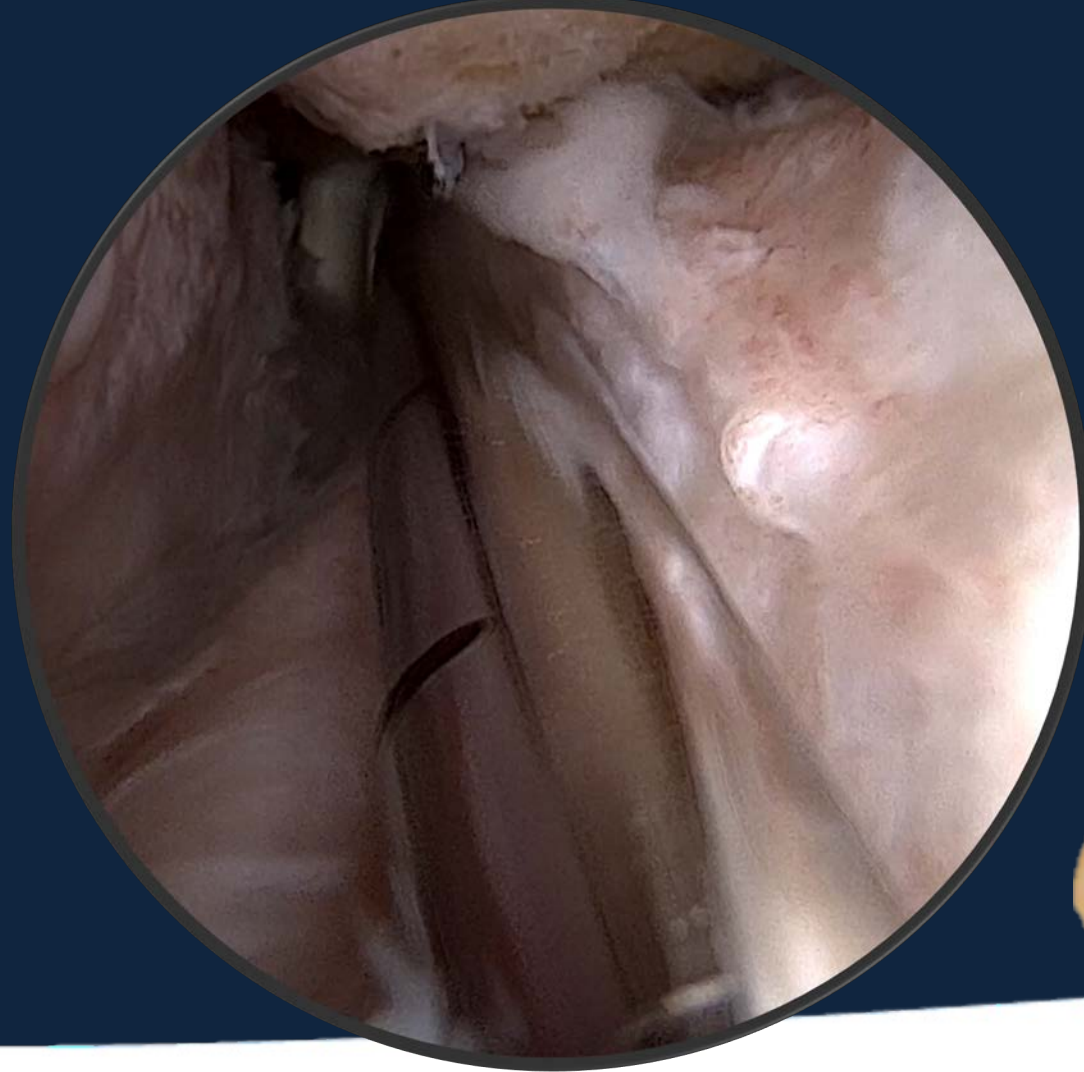
- a) Broström-Gould abierto
- b) All Inside
- c) Plastia con auto/aloinjerto

9

CONGRESO CONJUNTO  
AEA - SEROD  
9th JOINT AEA-SEROD CONGRESS  
MURCIA  
1, 2, 3 DE JUNIO | 2022



# Tratamiento de la inestabilidad anterior del hombro



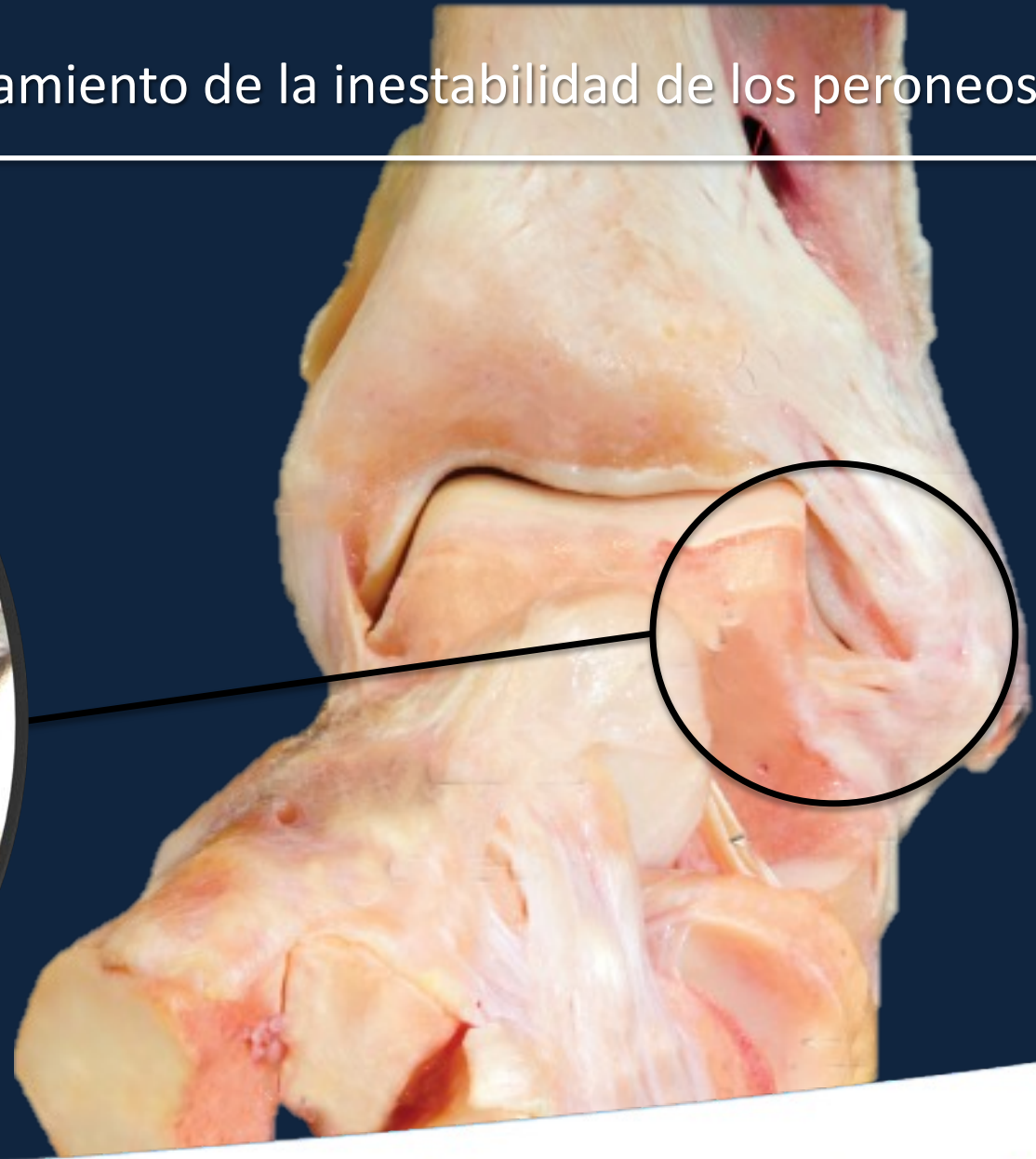
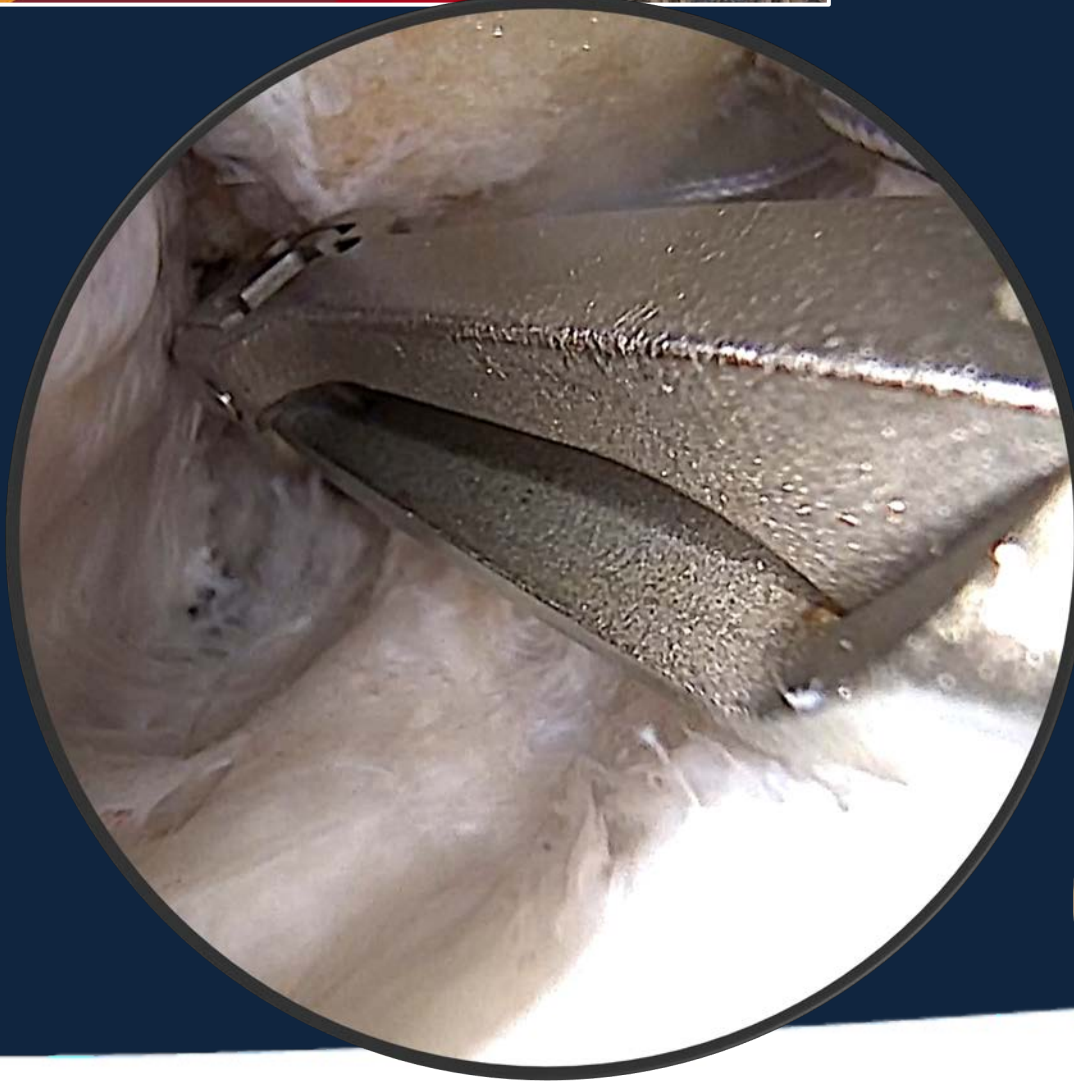

9

CONGRESO CONJUNTO  
AEA - SEROD  
9th JOINT AEA-SEROD CONGRESS  
MURCIA  
1, 2, 3 DE JUNIO | 2022



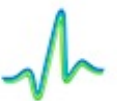# Tratamiento de la inestabilidad de los peroneos



Universidad  
Católica  
de Valencia  
San Vicente Mártir



Hospital  
quirónsalud  
Valencia



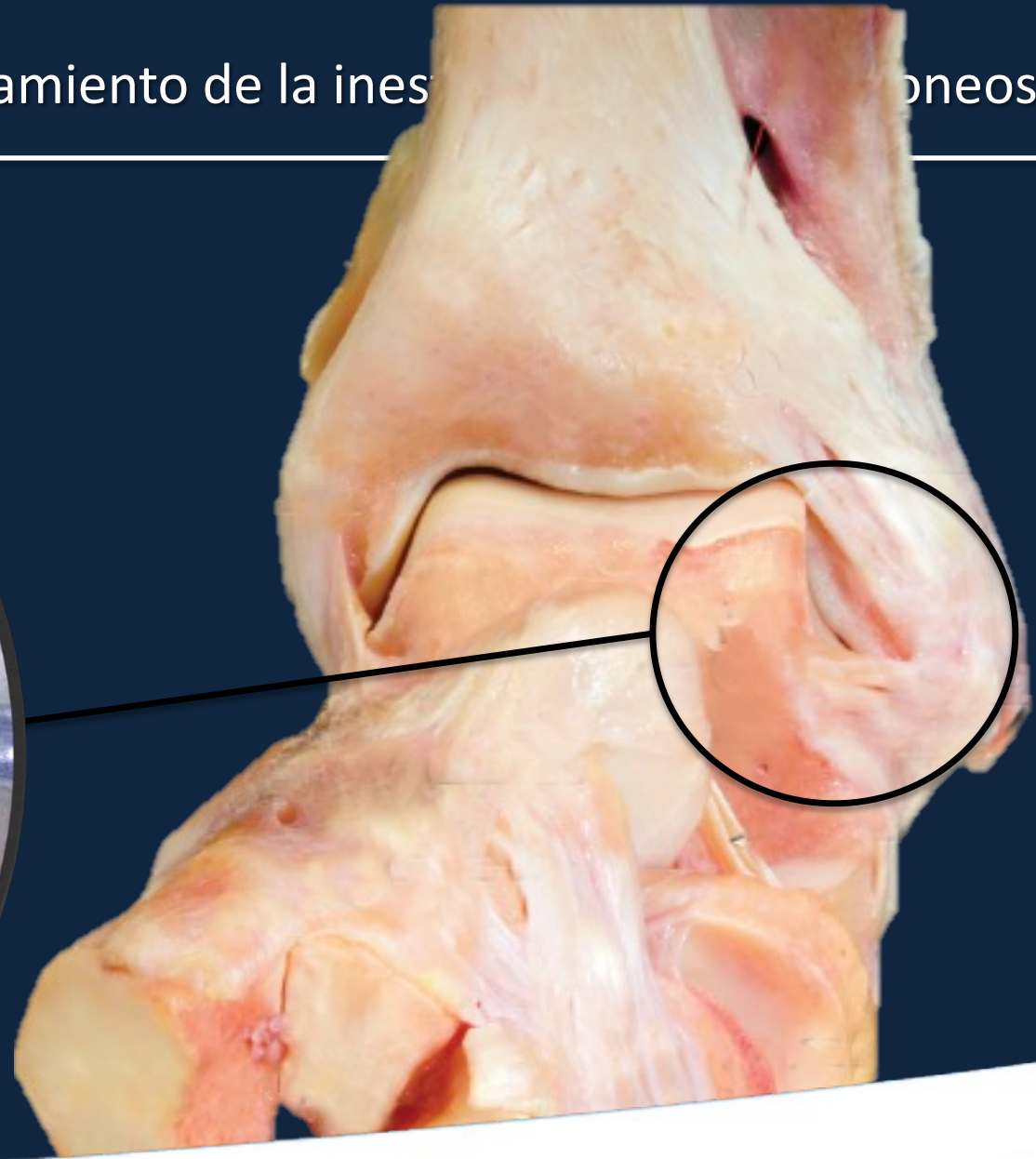
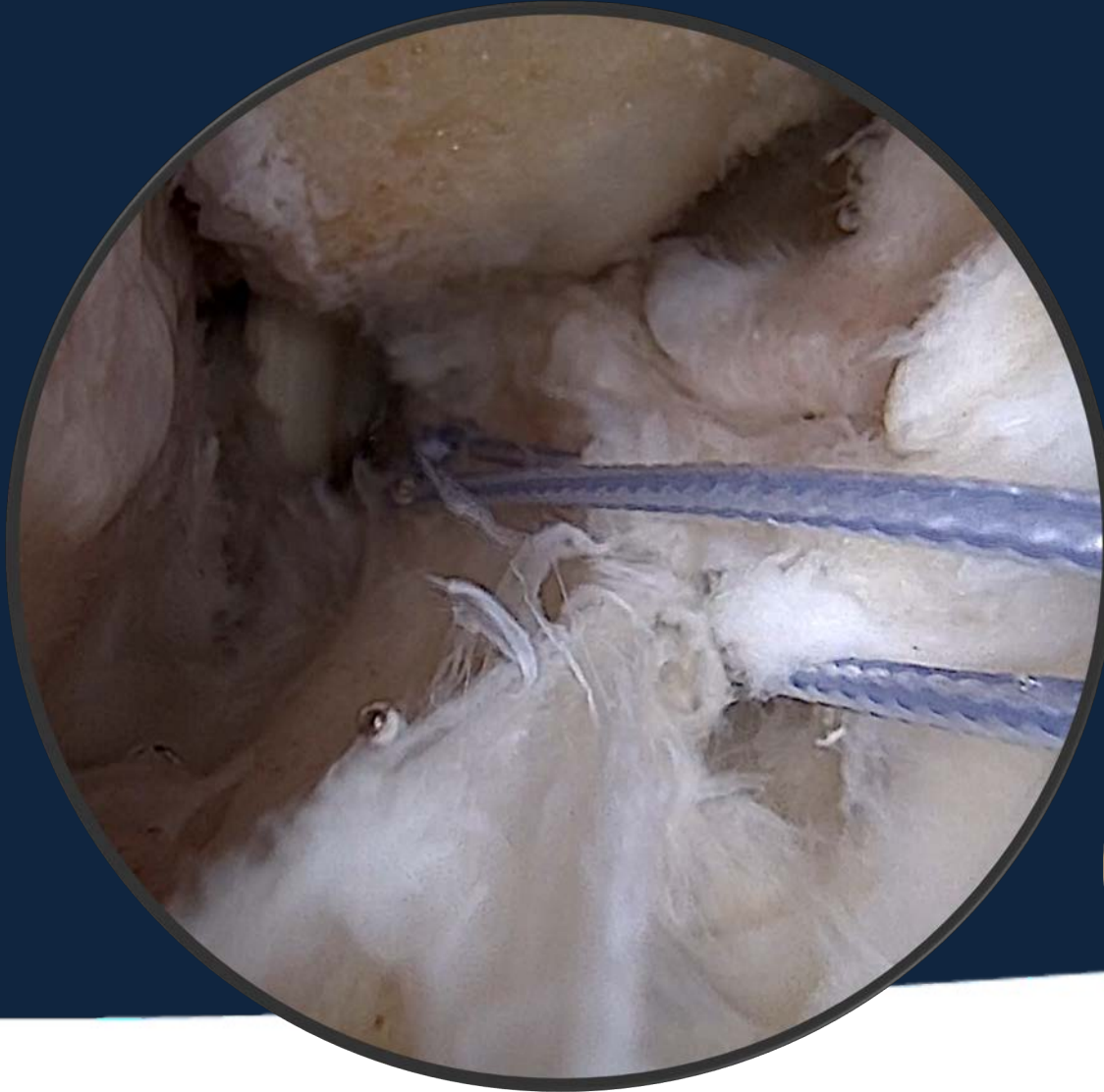Hospital  
de Manises

9

CONGRESO CONJUNTO  
AEA - SEROD  
9th JOINT AEA-SEROD CONGRESS  
MURCIA  
1, 2, 3 DE JUNIO | 2022



# Tratamiento de la inestabilidad anterior del hombro



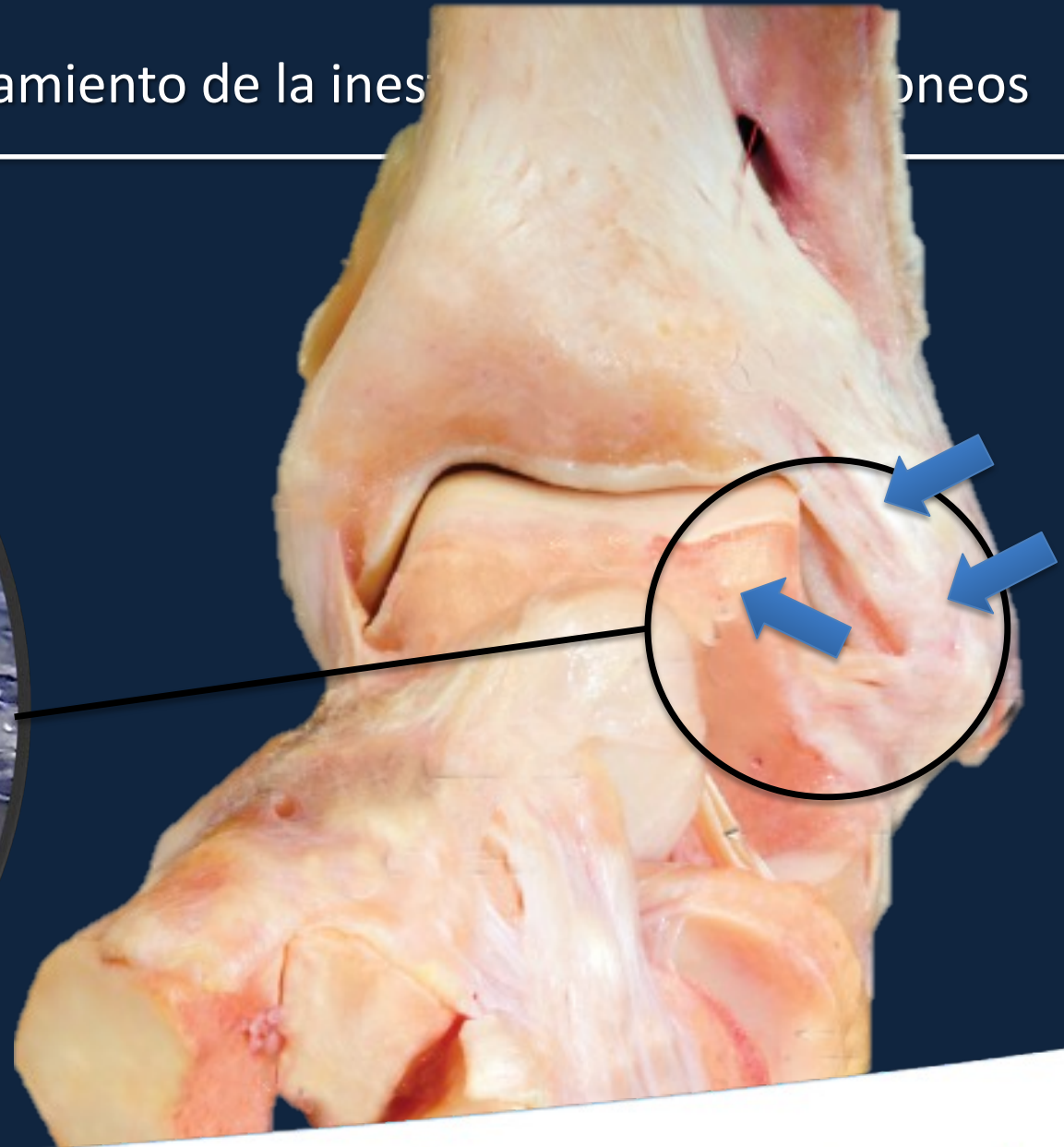
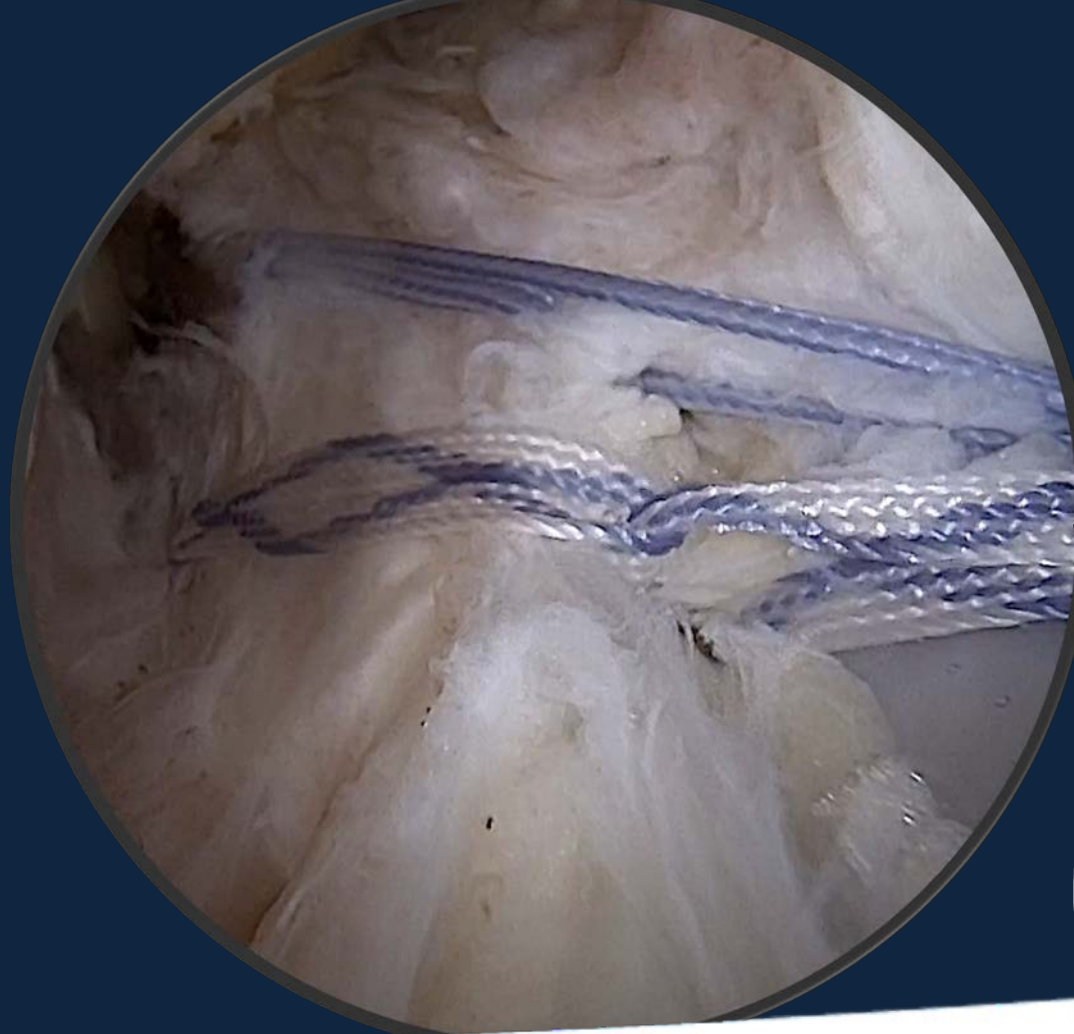

9

CONGRESO CONJUNTO  
AEA - SEROD  
9th JOINT AEA-SEROD CONGRESS  
MURCIA  
1, 2, 3 DE JUNIO | 2022



# Tratamiento de la inestabilidad anterior del hombro

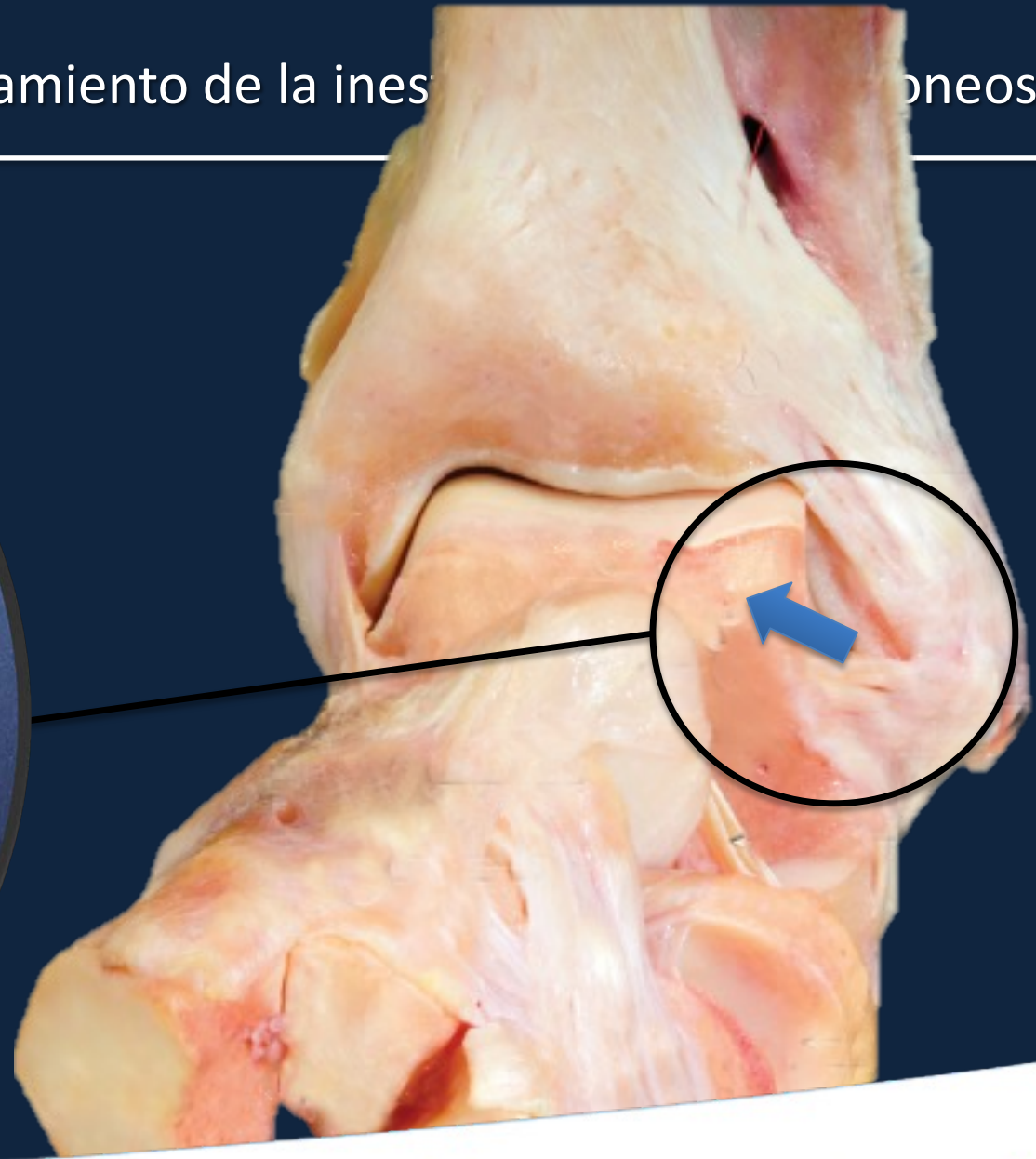



9

CONGRESO CONJUNTO  
AEA - SEROD  
9th JOINT AEA-SEROD CONGRESS  
MURCIA  
1, 2, 3 DE JUNIO | 2022



# Tratamiento de la inestabilidad anterior del hombro





## Caso Clínico 1

### *Seguimiento:*

- Férula posterior 2 semanas en descarga
- Fisioterapia postoperatoria, a partir de la 2ª semana
- Uso de ortesis tipo Malleoloc 3 meses



## Tratamiento de la inestabilidad de los peroneos

### Caso Clínico 1

#### *Seguimiento:*

- 7-7-2021 (11 meses de evolución)
- Nada de dolor en actividad deportiva ni vida diaria
- Alta



9

CONGRESO CONJUNTO  
AEA - SEROD  
9th JOINT AEA-SEROD CONGRESS  
MURCIA  
1, 2, 3 DE JUNIO | 2022



## Tratamiento de la inestabilidad de los peroneos

### Caso Clínico 2

- Mujer de 20 años
- Dolor crónico de tobillo desde esguince abril 2020
- Sensación de fallo e inestabilidad
- Dolor al caminar, con limitación moderada
- No puede correr
- Fisioterapia previa e infiltraciones



## Caso Clínico 2

### *Exploración física:*

- Cajón anterior + asimétrico con contralateral
- Test de rotación externa +++ para sindesmosis
- Dolor a la palpación de la cara anterior del maléolo externo y sindesmosis



9

CONGRESO CONJUNTO  
AEA - SEROD  
9th JOINT AEA-SEROD CONGRESS  
MURCIA  
1, 2, 3 DE JUNIO | 2022

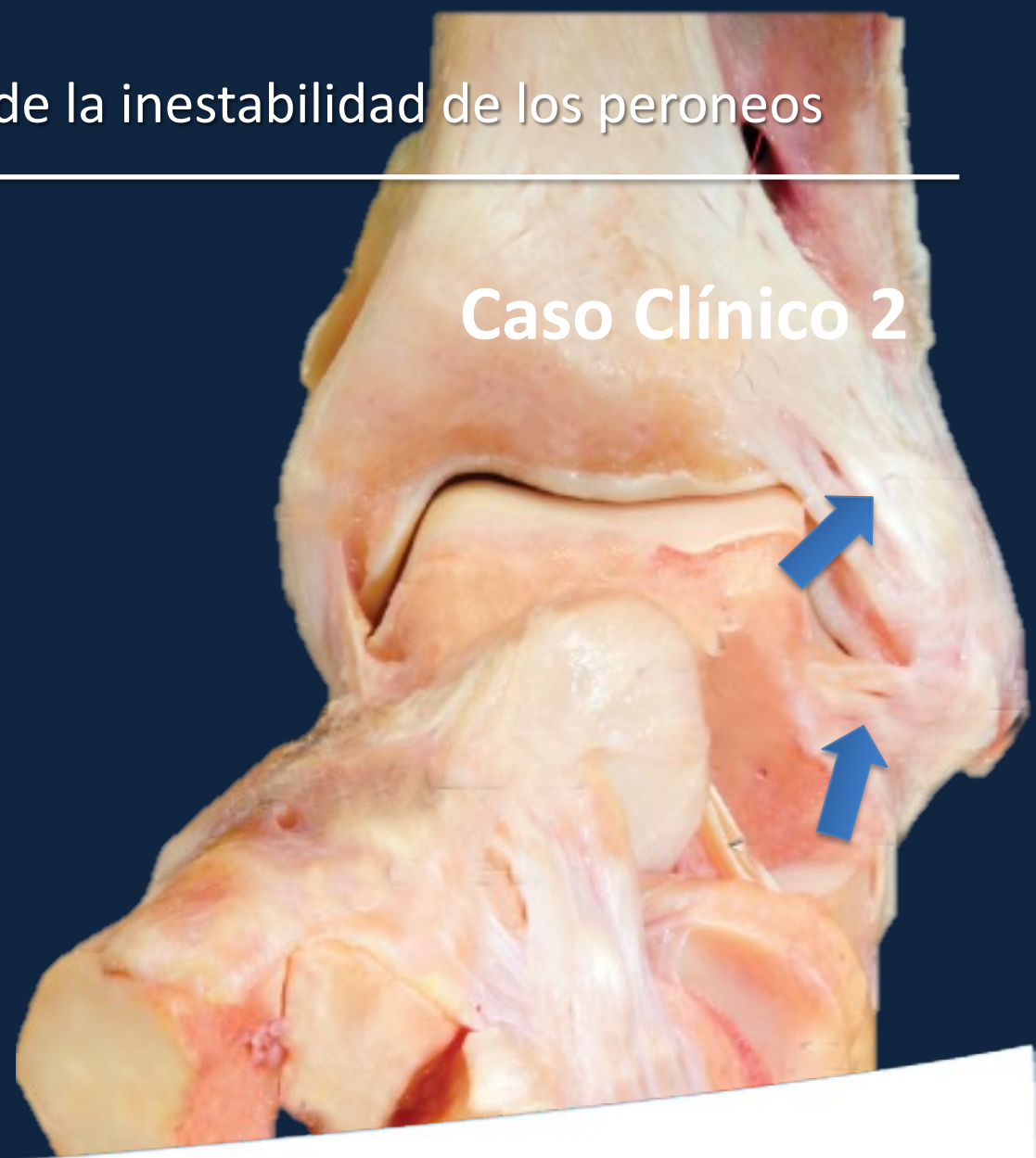

## Tratamiento de la inestabilidad de los peroneos

### Caso Clínico 2

RMN:

- Esguince LPAA
- Lesión sindesmosis



## Caso Clínico 2

¿Cuál sería el tratamiento propuesto?

- a) Cirugía abierta: ¿Plastia sindesmosis?  
¿Dispositivo transindesmal?
- b) Cirugía artroscópica





## Tratamiento de la inestabilidad de los peroneos

### Caso Clínico 2

#### *Intervención quirúrgica:*

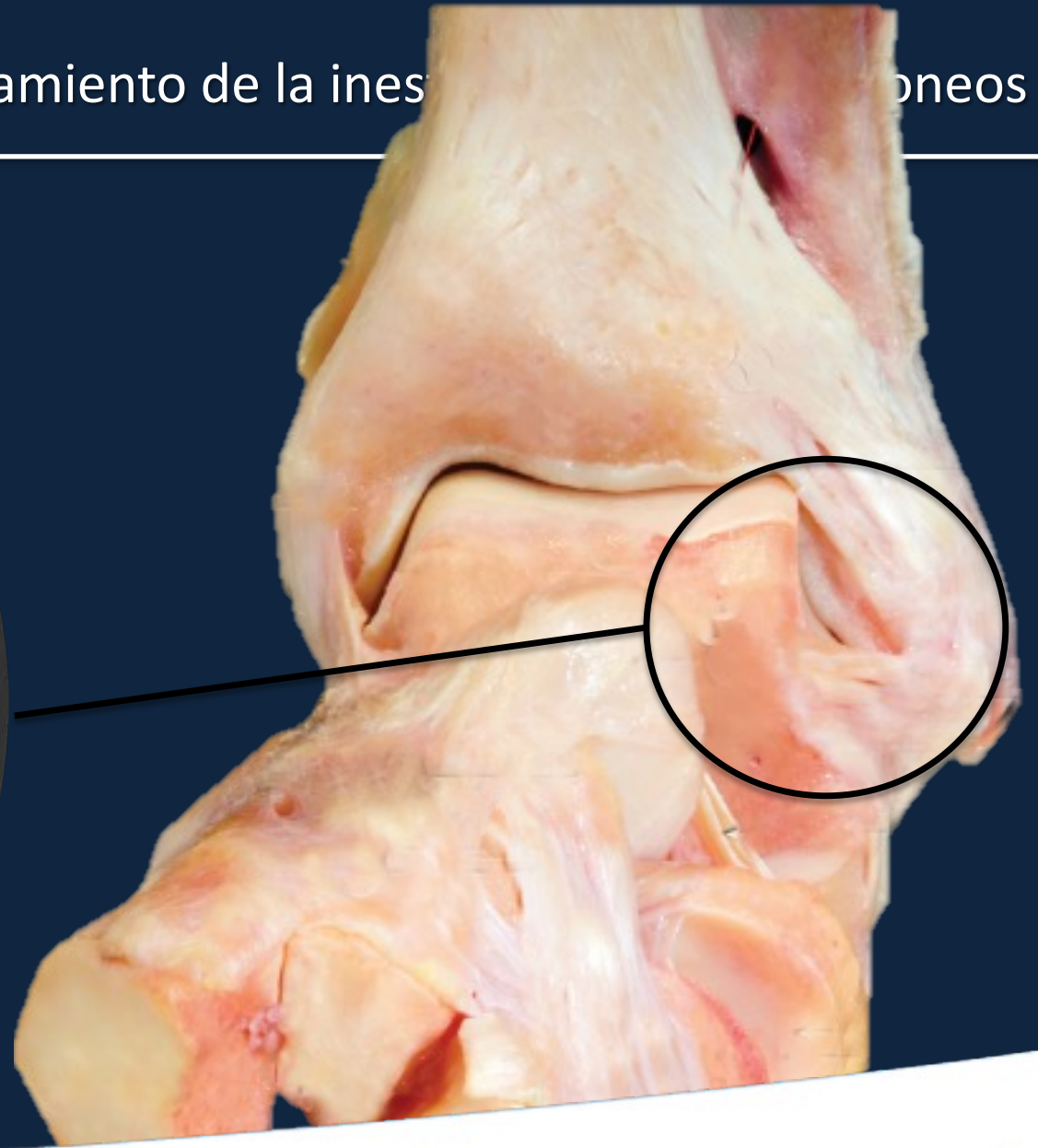
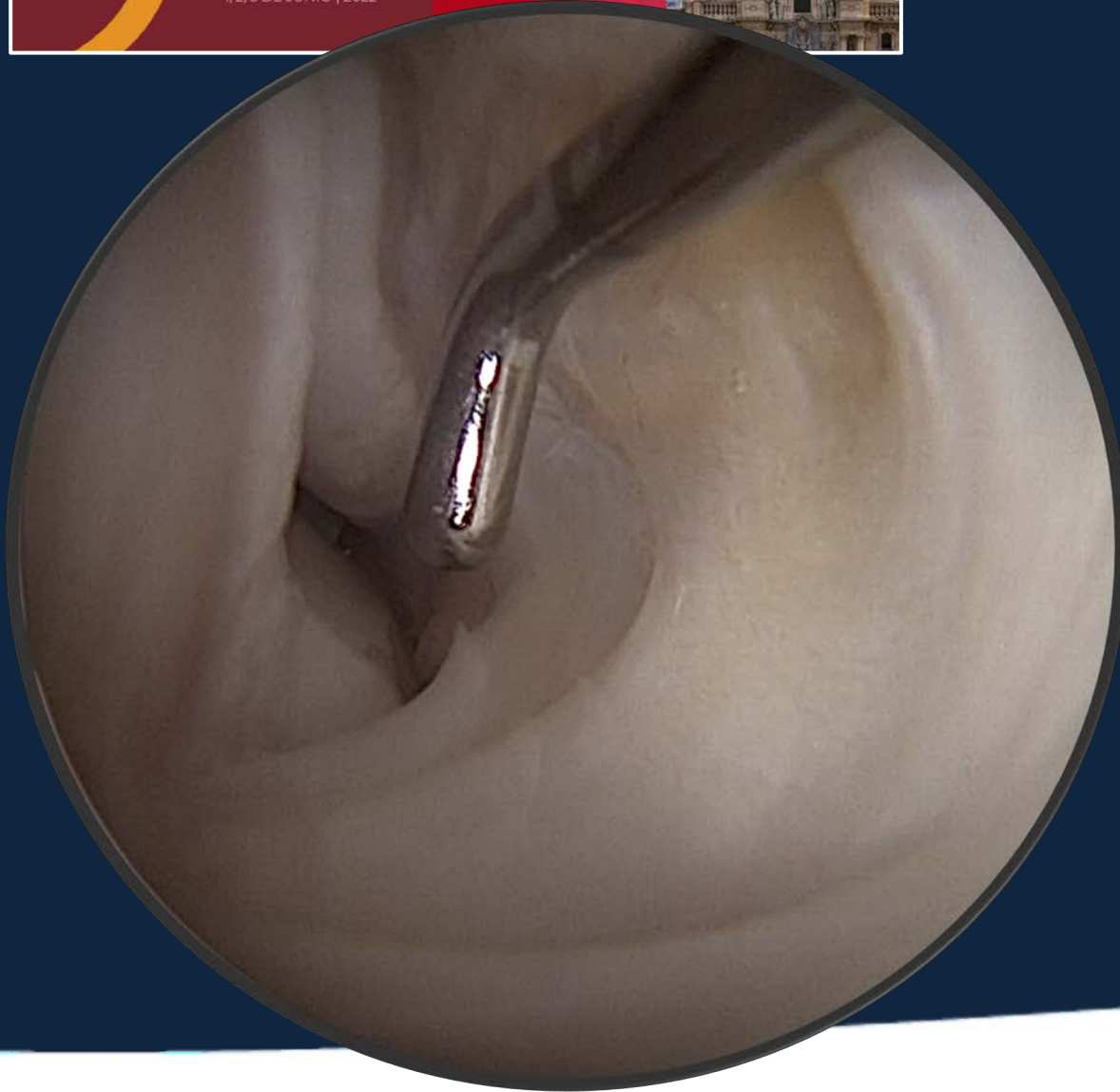- Tras fracaso de tratamiento fisioterápico
- 8-9-2021

9

CONGRESO CONJUNTO  
AEA - SEROD  
9th JOINT AEA-SEROD CONGRESS  
MURCIA  
1, 2, 3 DE JUNIO | 2022



# Tratamiento de la inestabilidad anterior del rodillo



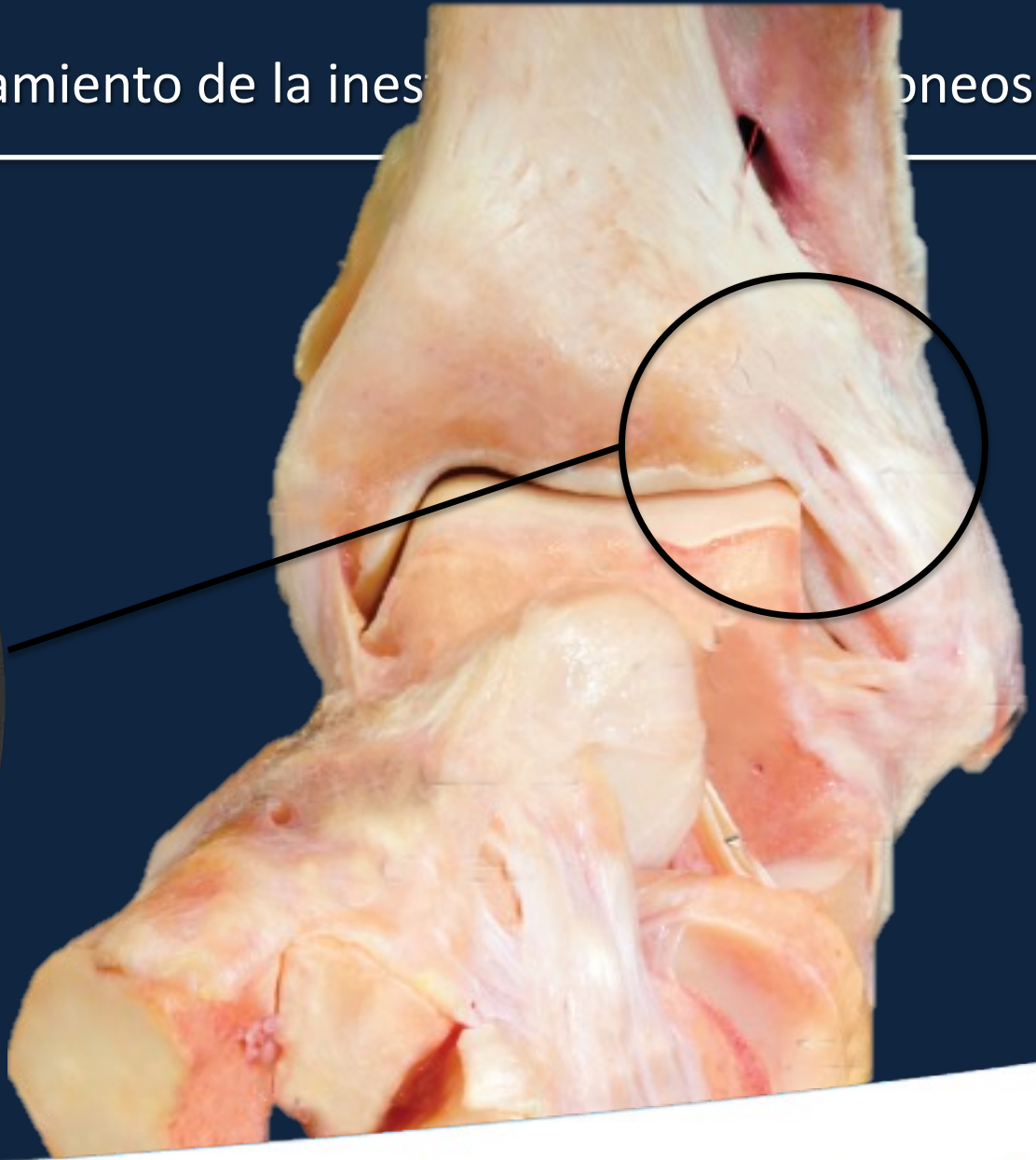
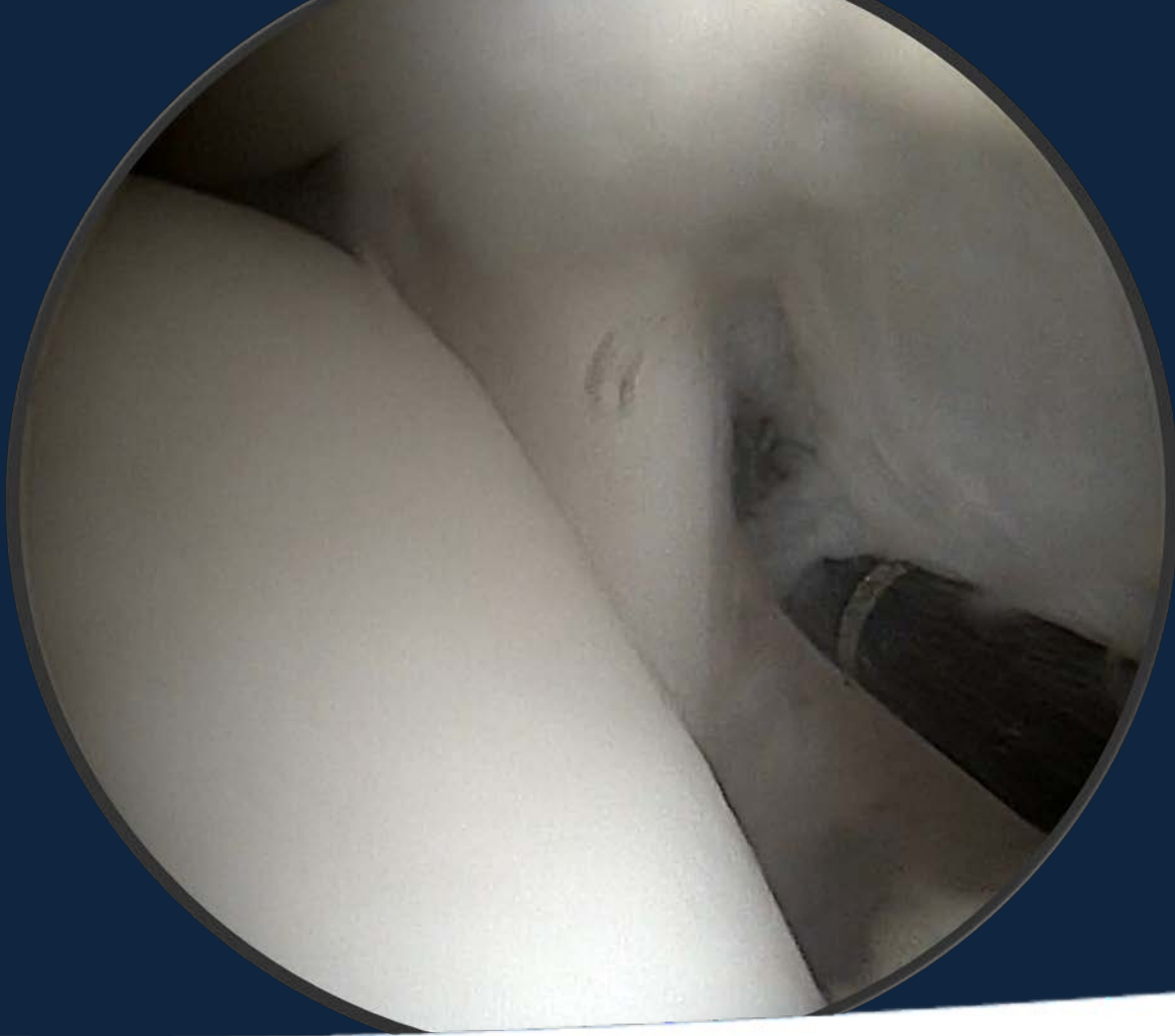
9

CONGRESO CONJUNTO  
AEA - SEROD  
9th JOINT AEA-SEROD CONGRESS  
MURCIA  
1, 2, 3 DE JUNIO | 2022



# Tratamiento de la inestabilidad anterior del hombro

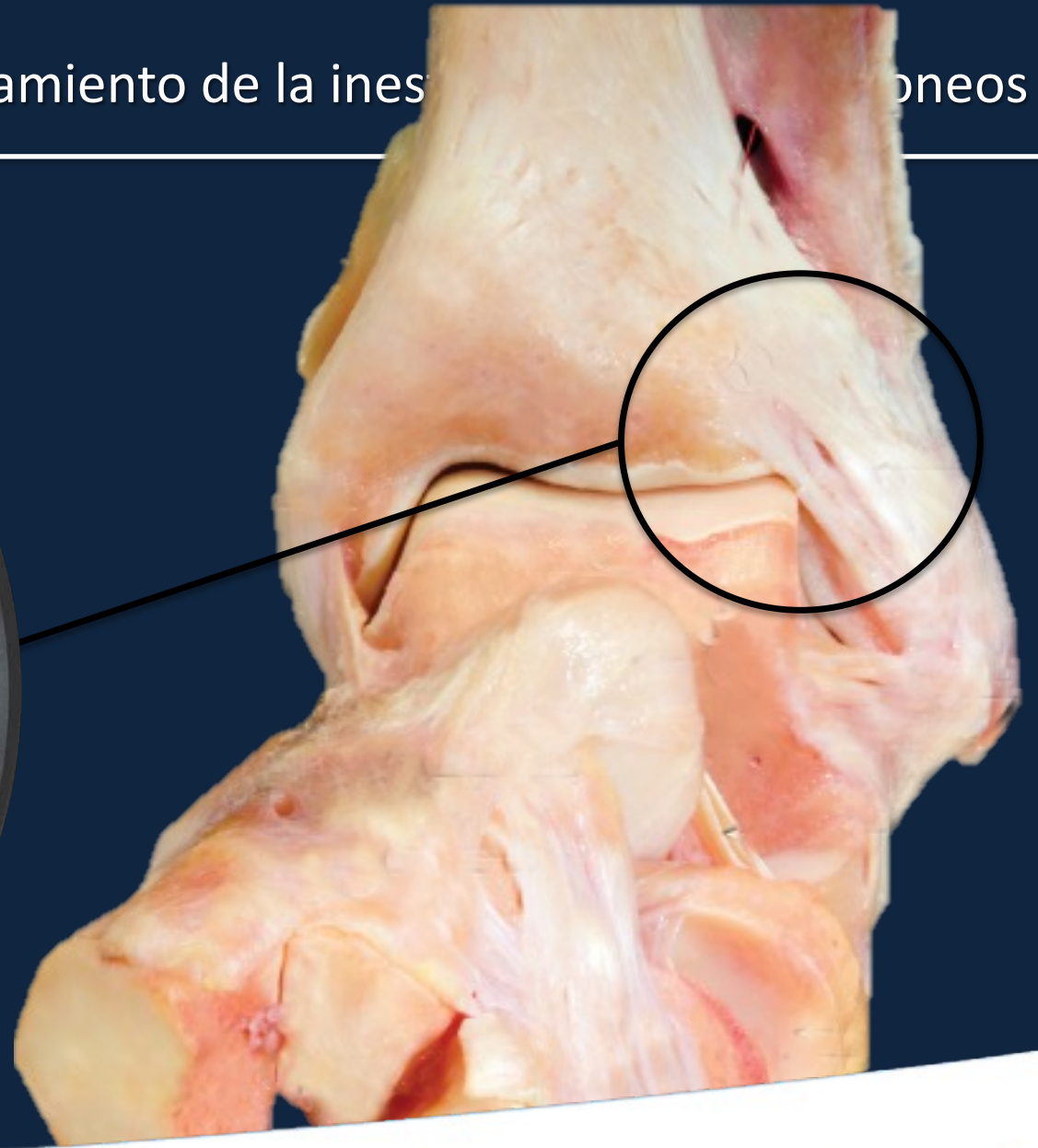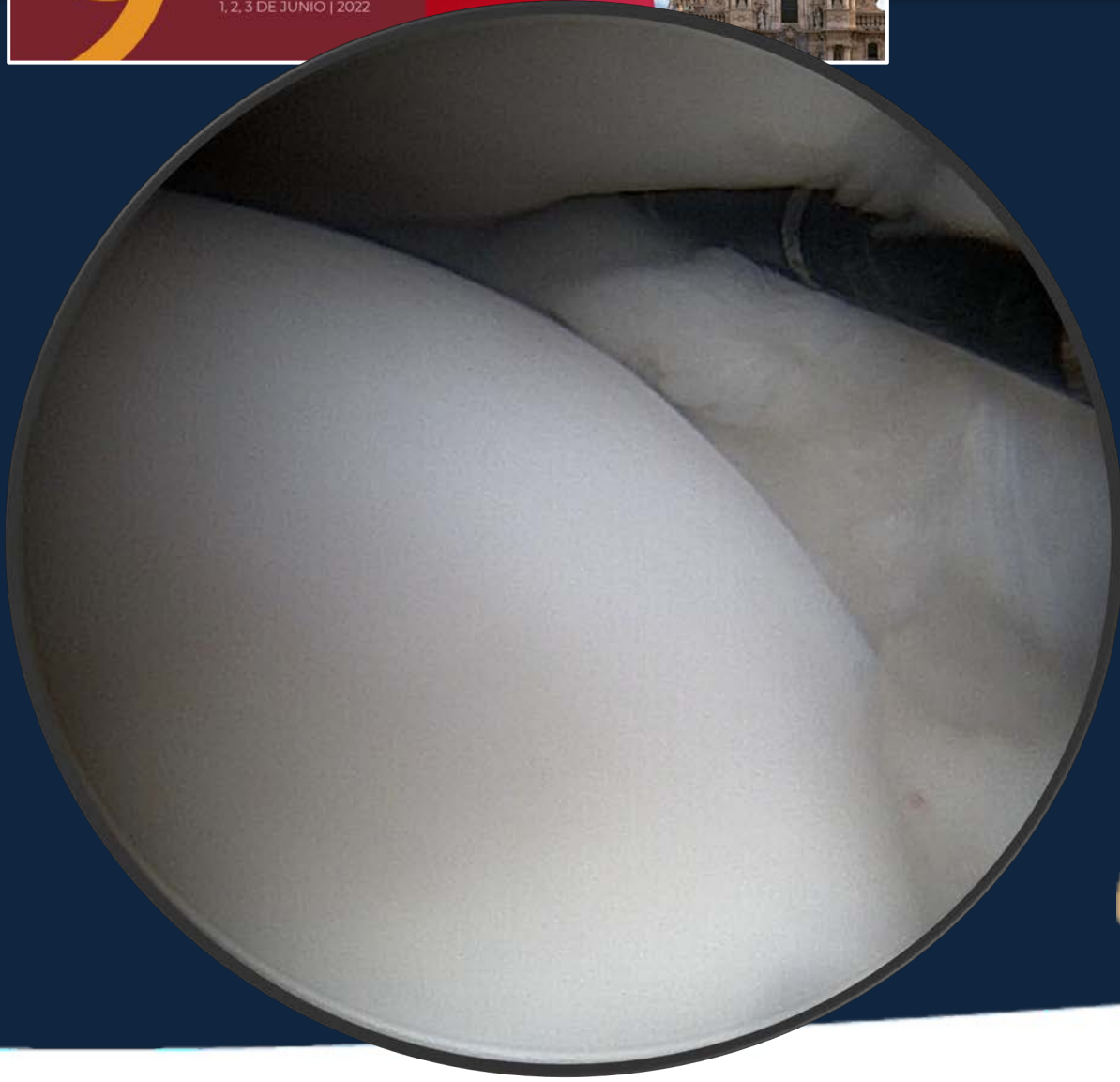


9

CONGRESO CONJUNTO  
AEA - SEROD  
9th JOINT AEA-SEROD CONGRESS  
MURCIA  
1, 2, 3 DE JUNIO | 2022



# Tratamiento de la inestabilidad anterior del hombro



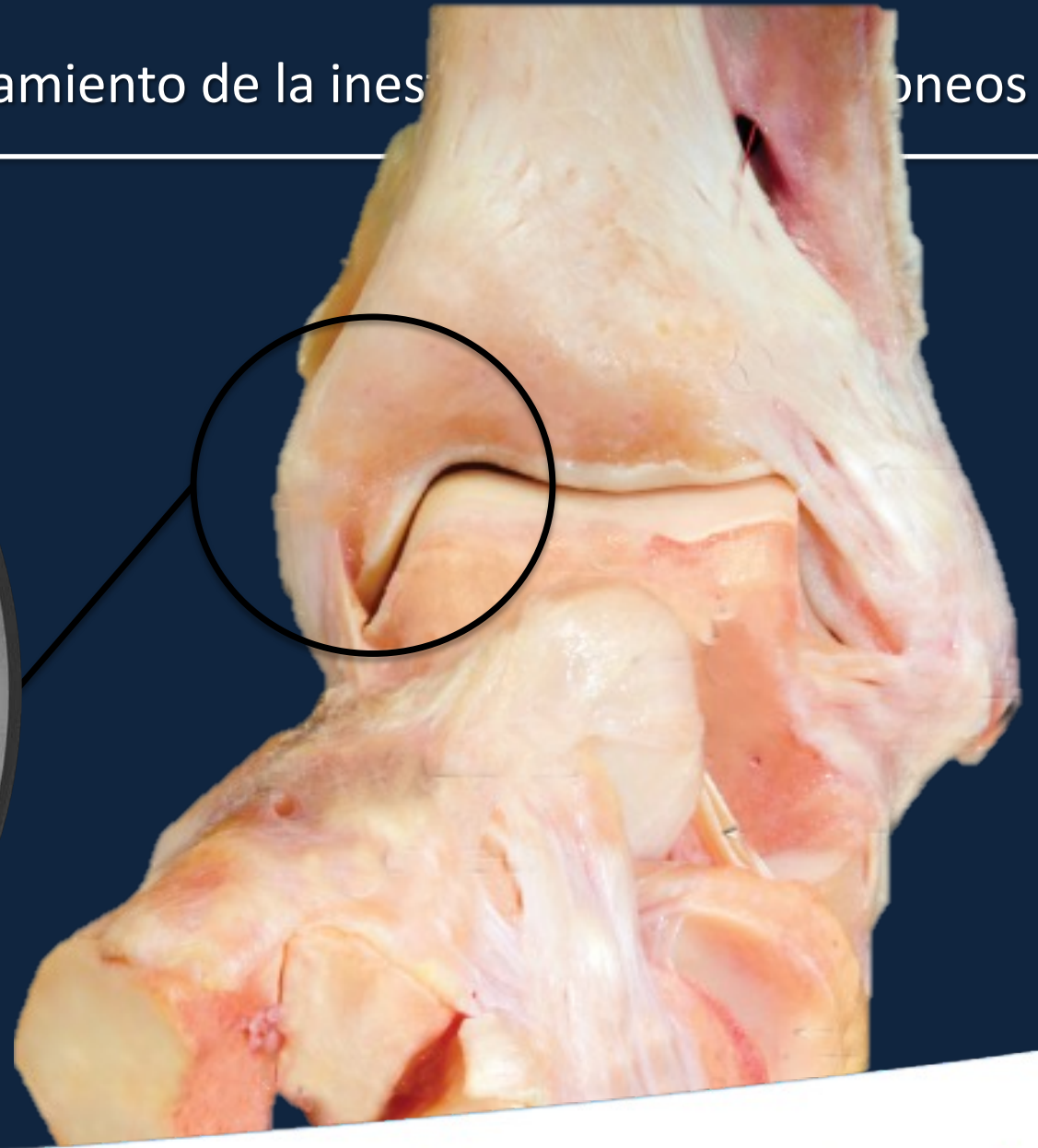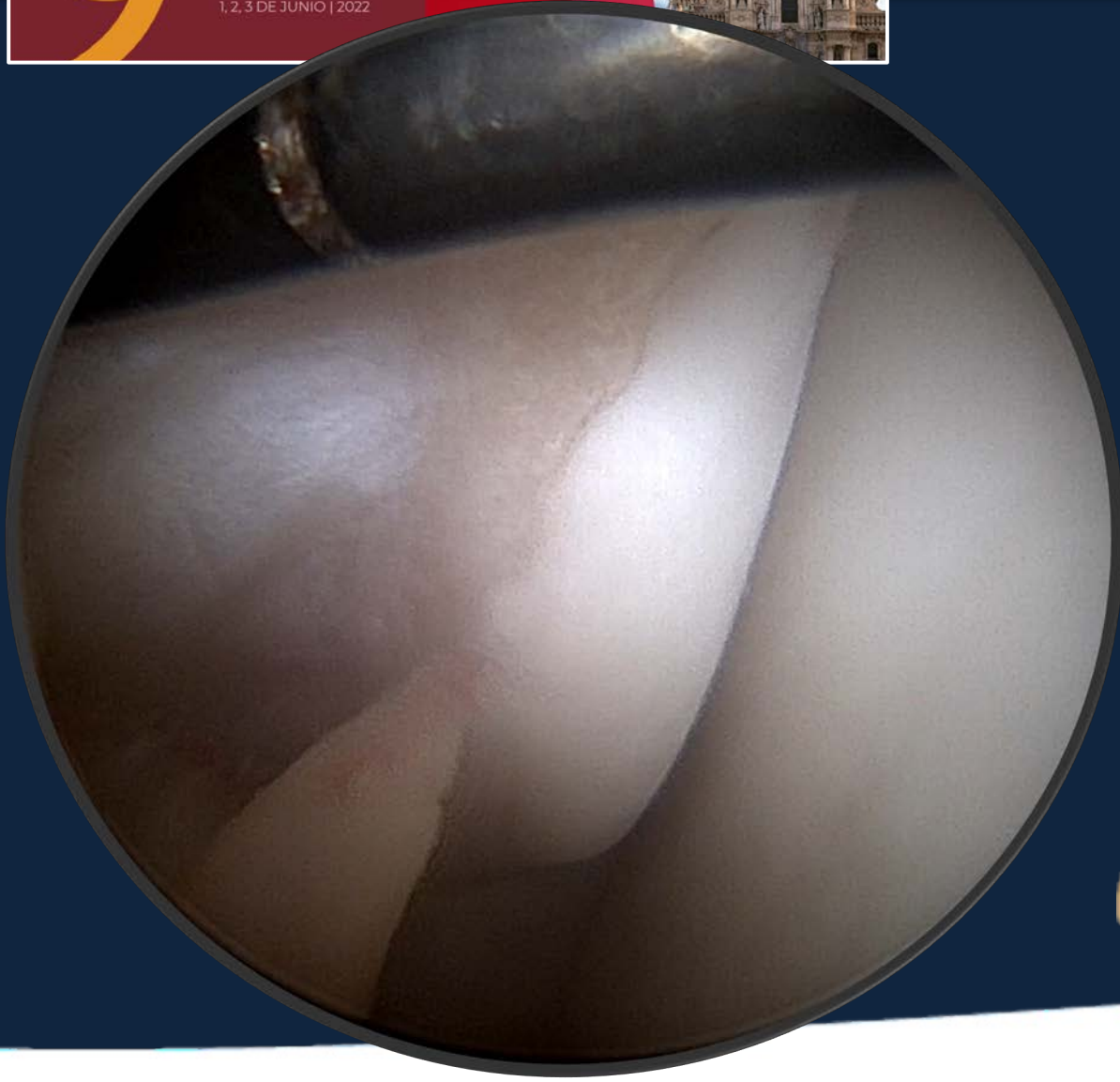


9

CONGRESO CONJUNTO  
AEA - SEROD  
9th JOINT AEA-SEROD CONGRESS  
MURCIA  
1, 2, 3 DE JUNIO | 2022



# Tratamiento de la inestabilidad anterior del hombro

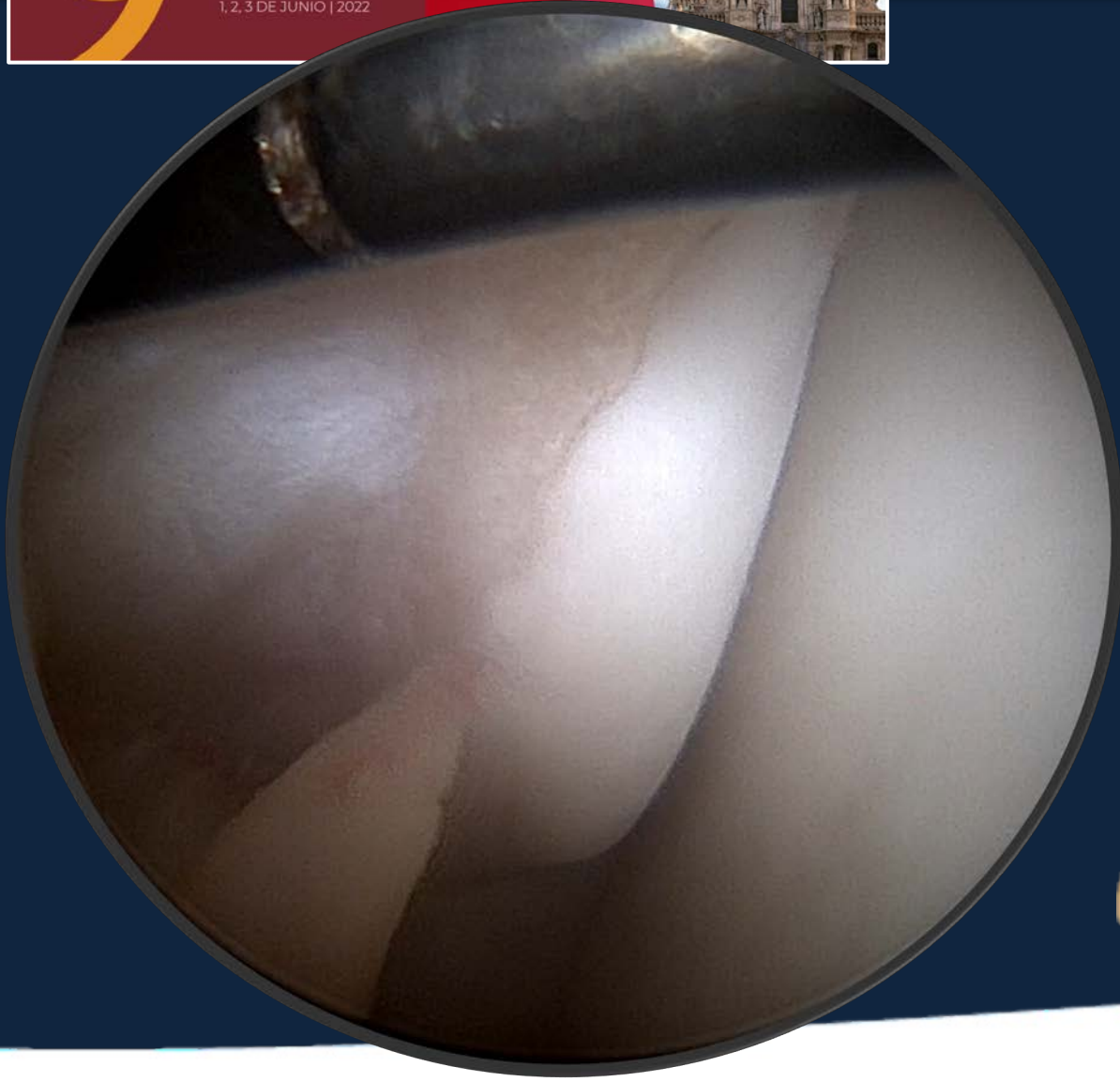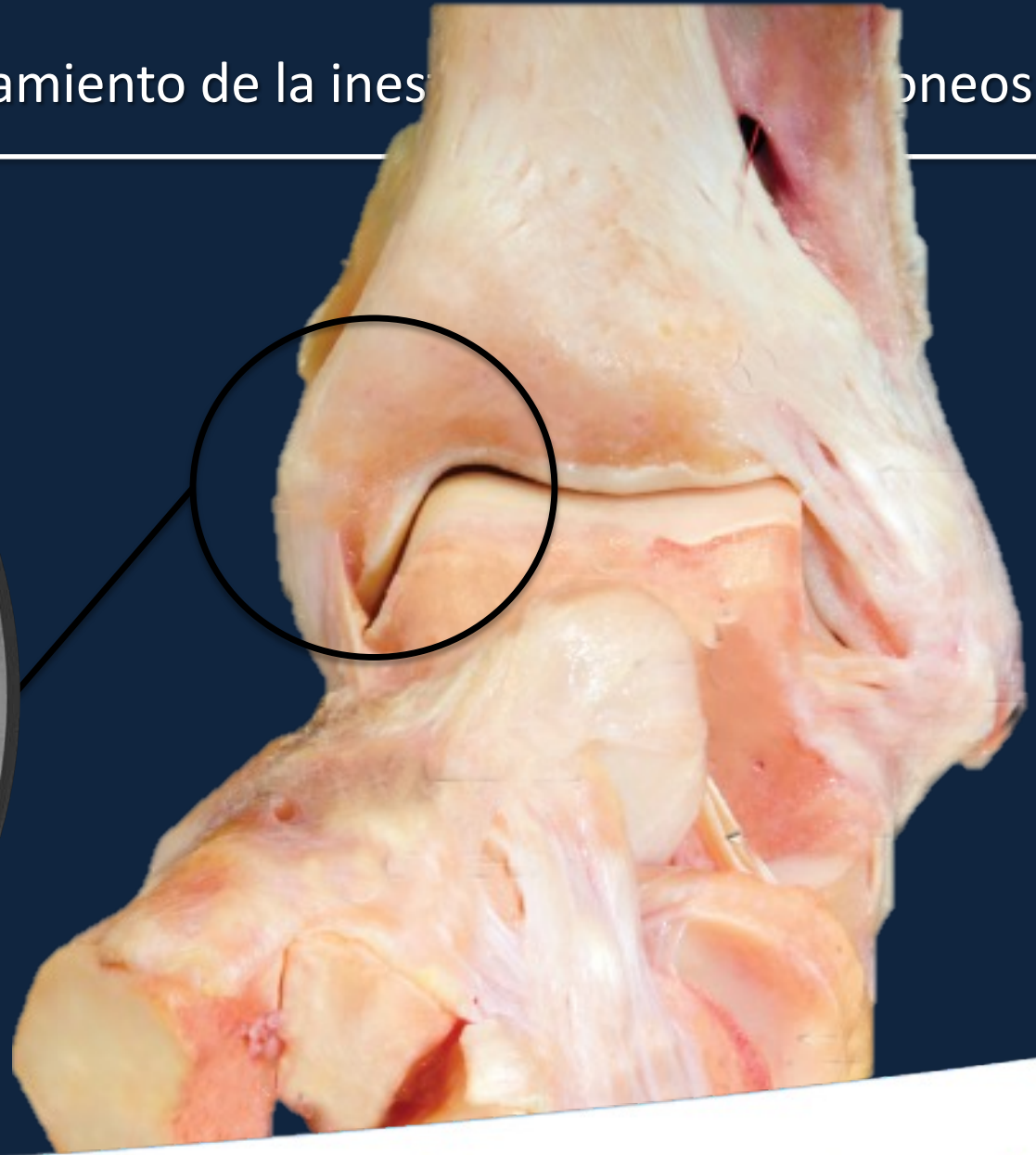


9

CONGRESO CONJUNTO  
AEA - SEROD  
9th JOINT AEA-SEROD CONGRESS  
MURCIA  
1, 2, 3 DE JUNIO | 2022



# Tratamiento de la inestabilidad anterior del hombro



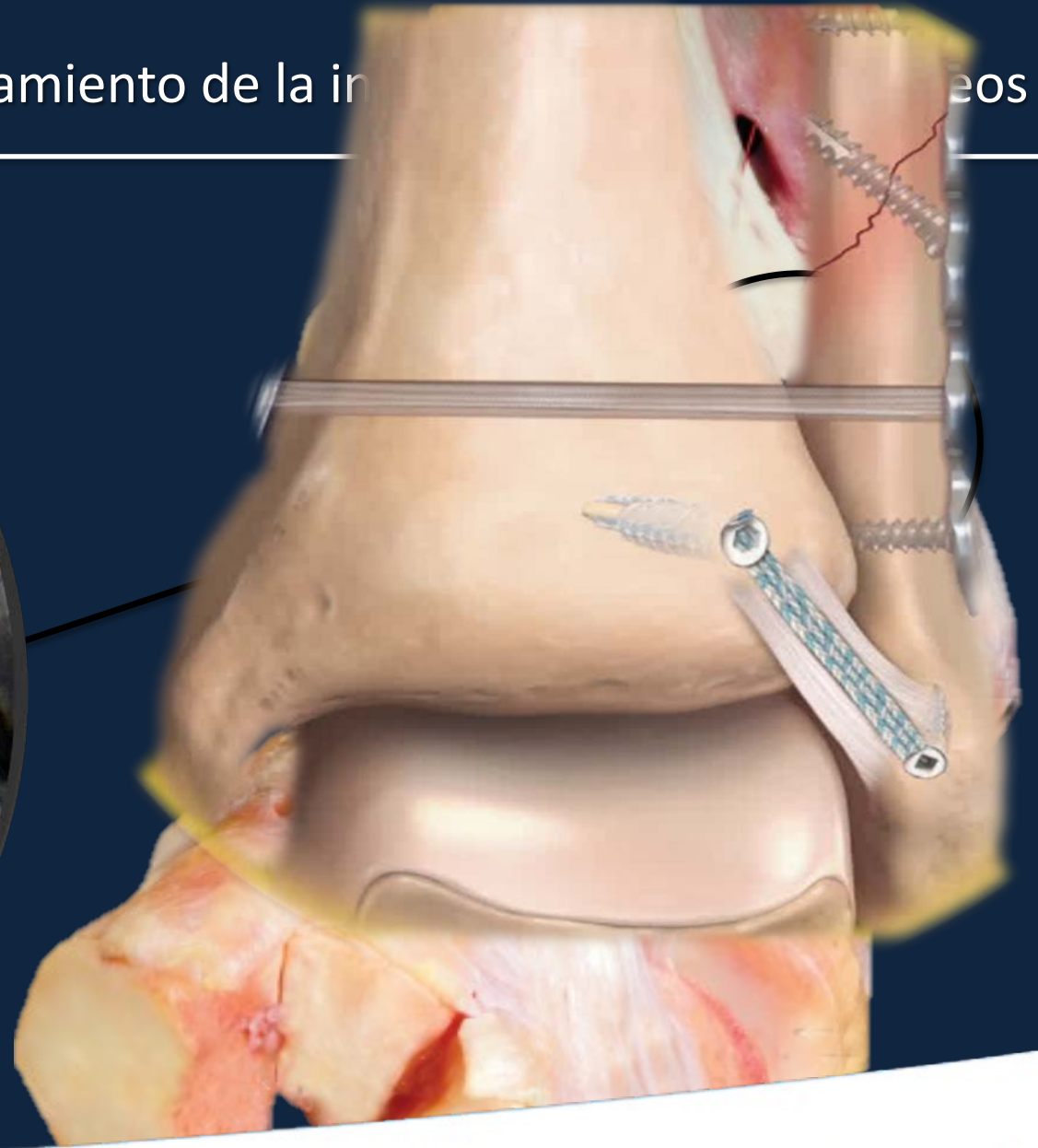
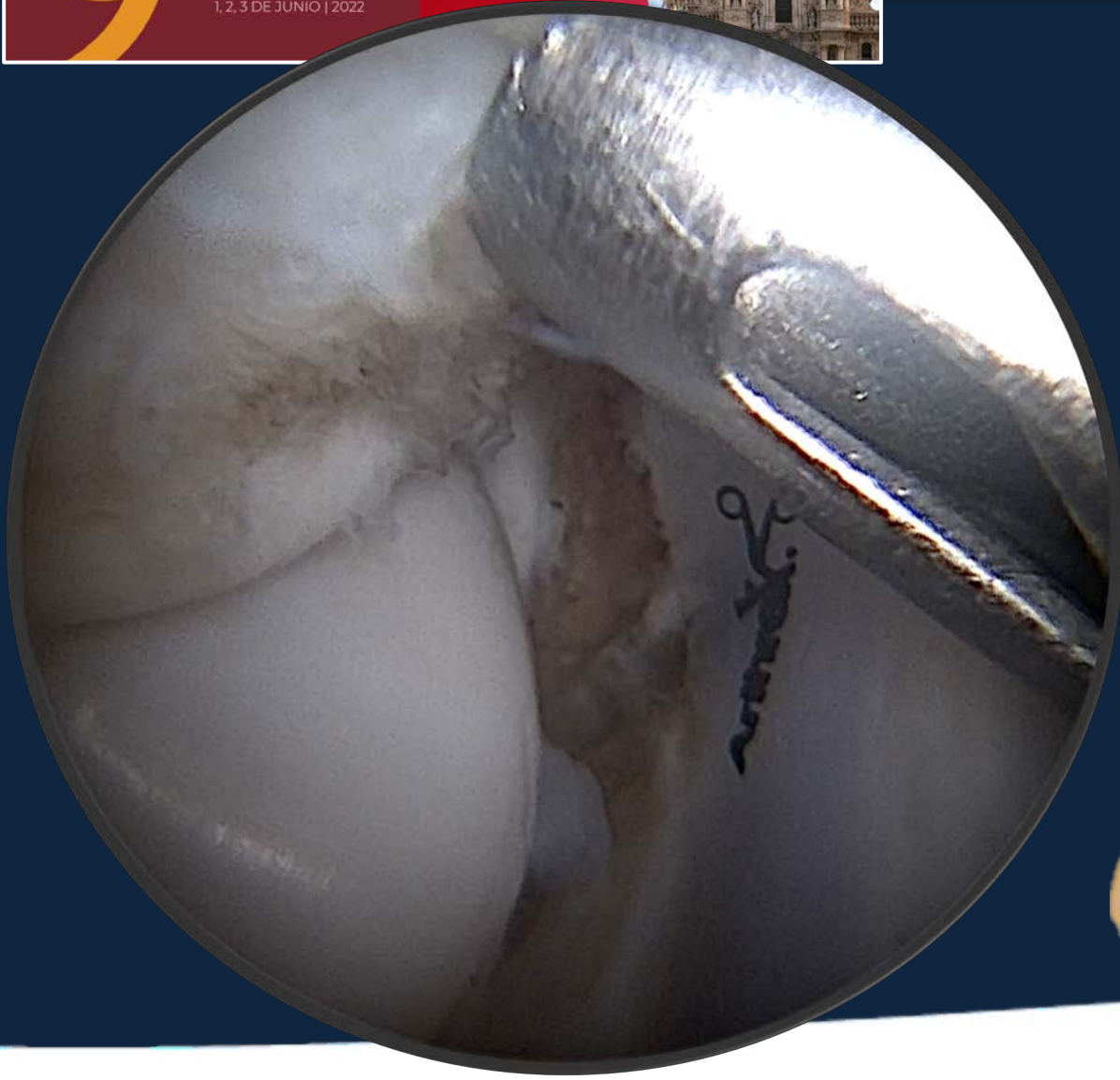
9

CONGRESO CONJUNTO  
AEA - SEROD  
9th JOINT AEA-SEROD CONGRESS  
MURCIA  
1, 2, 3 DE JUNIO | 2022



# Tratamiento de la inestabilidad de los

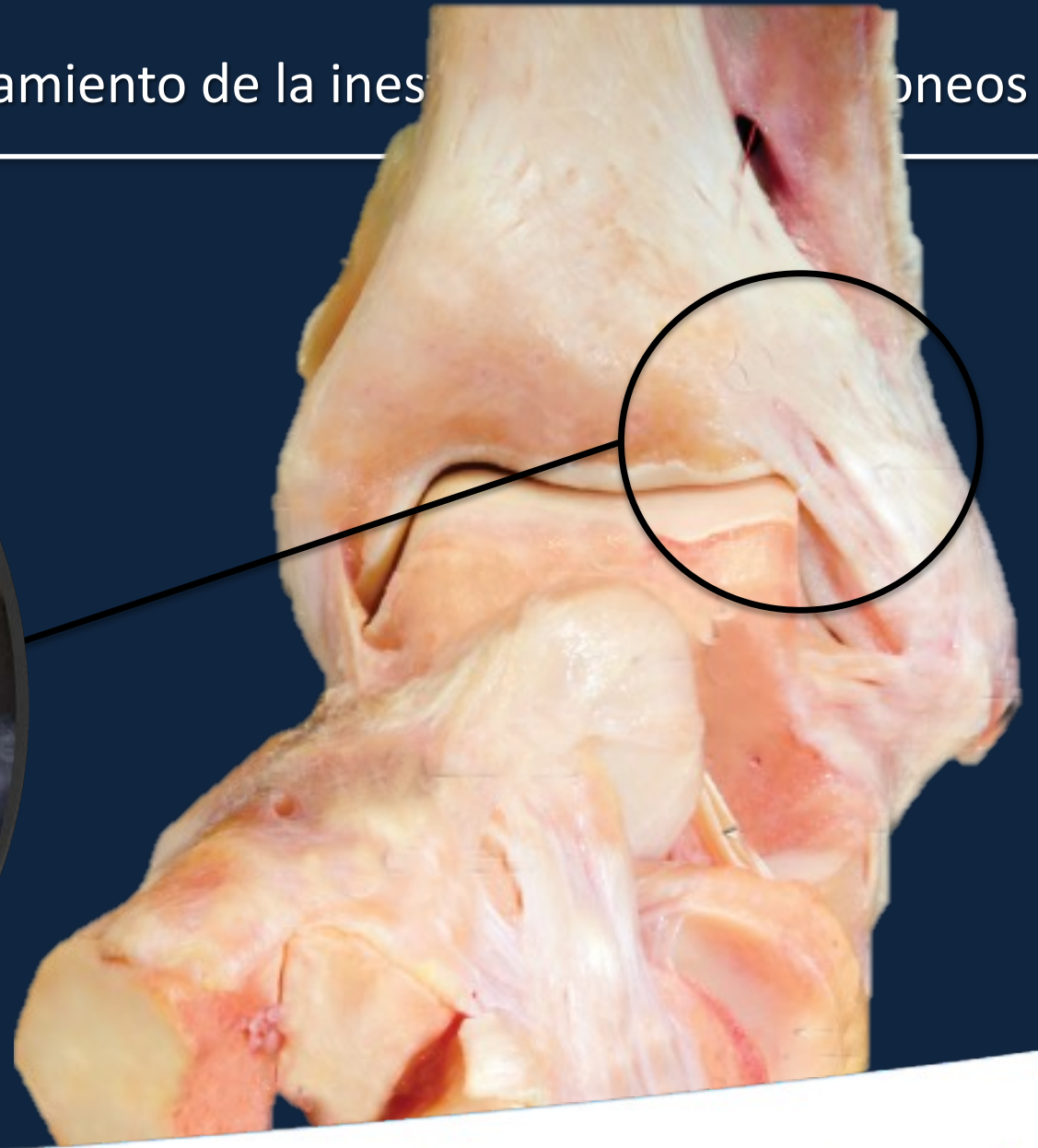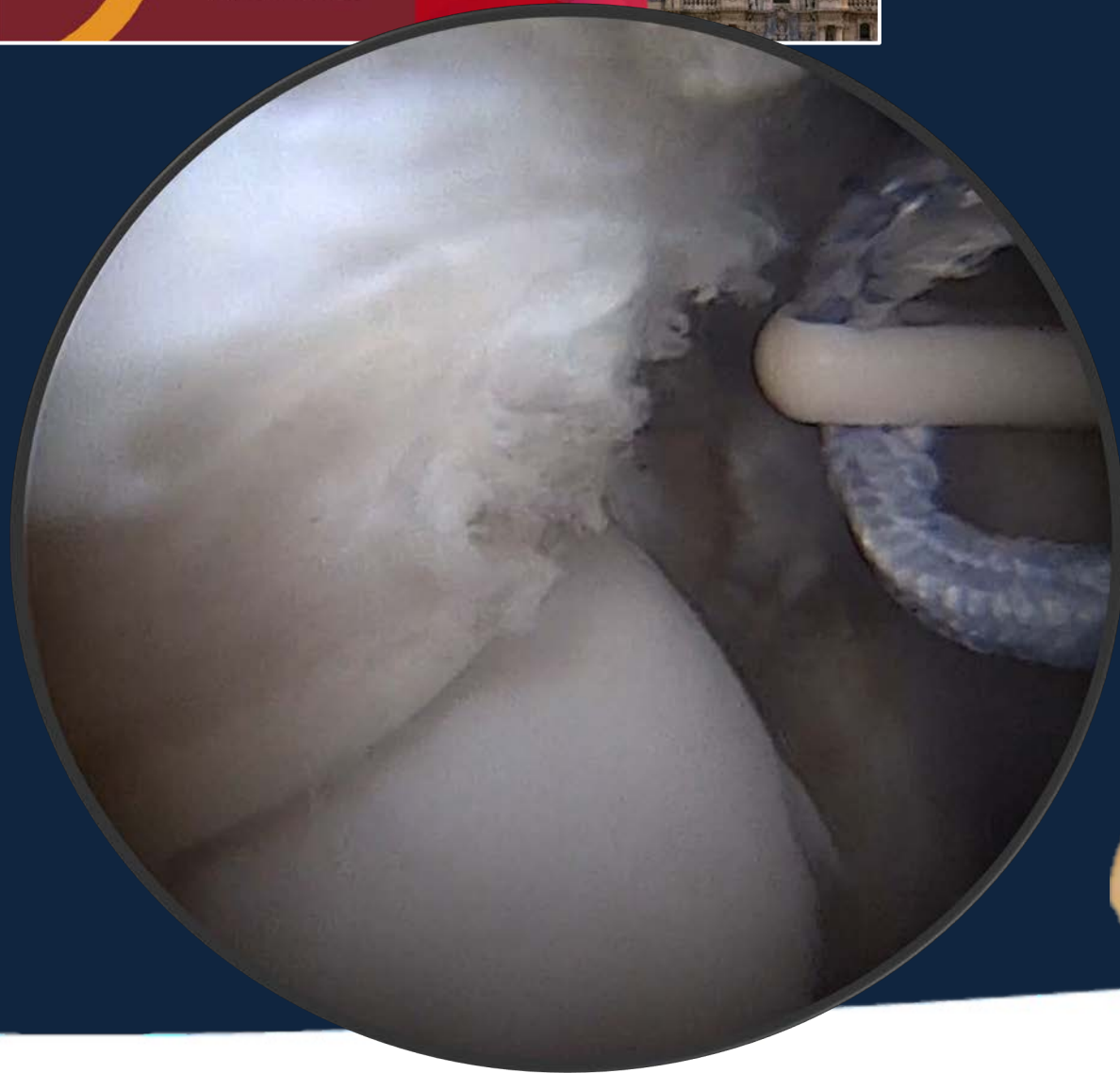


9

CONGRESO CONJUNTO  
AEA - SEROD  
9th JOINT AEA-SEROD CONGRESS  
MURCIA  
1, 2, 3 DE JUNIO | 2022



# Tratamiento de la inestabilidad anterior del hombro







## Tratamiento de la inestabilidad de los peroneos

### Caso Clínico 2


#### *Seguimiento:*

- Fisioterapia postoperatoria
- 8-9-2021 ( 8 meses de evolución)
- Actualmente retorno a la actividad deportiva de impacto sin dolor





**Gracias**

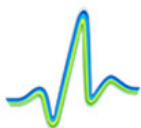



Unidad Docente  
acreditada por la  
SEMCPPT


Gracias

Servicio de Cirugía Ortopédica  
y Traumatología



Hospital  
de Manises

Unidad de Pie y Tobillo



Universidad  
Católica  
de Valencia  
San Vicente Mártir

