

# 9

CONGRESO CONJUNTO  
**AEA - SEROD**  
9th JOINT AEA-SEROD CONGRESS  
**MURCIA**  
1, 2, 3 DE JUNIO | 2022



# Transferencia endoscópica del flexor hallucis longus (FHL) asociado a sutura percutánea en rotura aguda distal del tendón de Aquiles

David Campillo Recio<sup>1,2</sup>, Lidia Ana Martín Domínguez<sup>1</sup>, Inés Farré Galofre<sup>1</sup>, Maximiliano Ibañez Malvestiti<sup>1</sup>, Juan Antonio Calle García<sup>2</sup>, Glòria Albertí Fitó<sup>1,2</sup>

1. Unidad de Pie y Tobillo (ICATPIE) –Hospital Universitario Quirón-Dexeus, Barcelona
2. Hospital Germans Trias i Pujol, Barcelona

# Flexor hallucis longus transfer for chronic Achilles tendonosis

Bryan D Den Hartog<sup>1</sup>

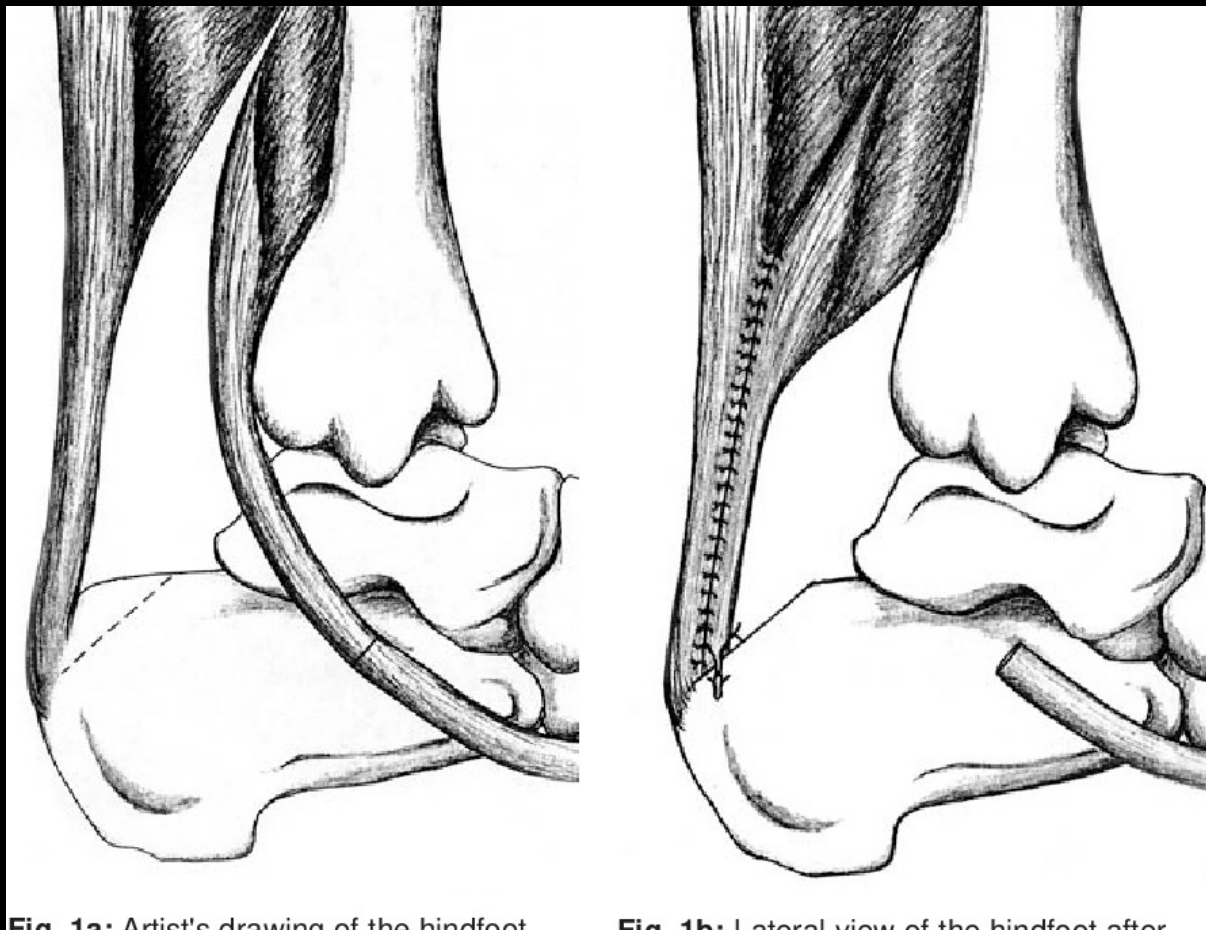
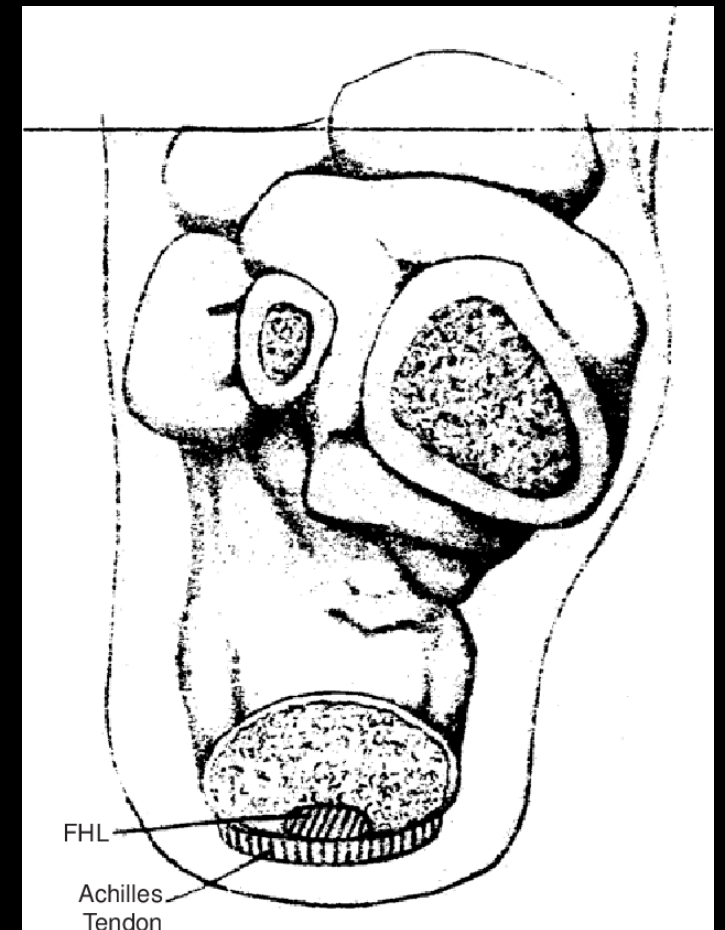


Fig. 1a: Artist's drawing of the hindfoot

Fig. 1b: Lateral view of the hindfoot after




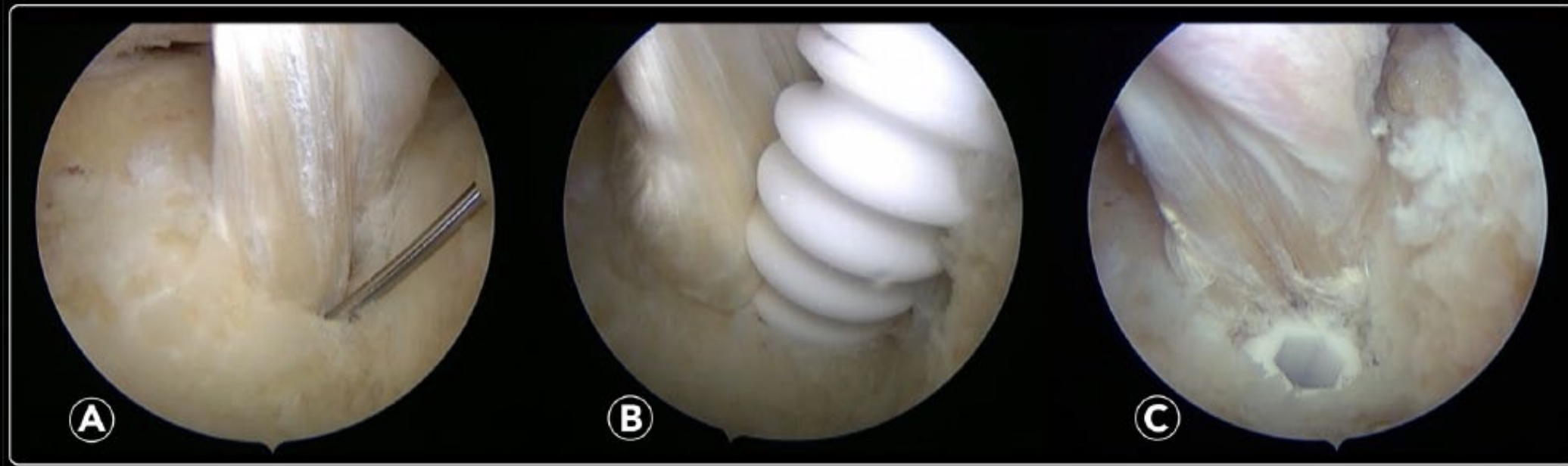
FHL

Achilles  
Tendon

# Endoscopic Flexor Hallucis Longus Transfer for Chronic Noninsertional Achilles Tendon Rupture

Foot & Ankle International  
2018, Vol. 39(12) 1464–1472  
© The Author(s) 2018  
Article reuse guidelines:  
[sagepub.com/journals-permissions](http://sagepub.com/journals-permissions)  
DOI: 10.1177/1071100718793172  
[journals.sagepub.com/home/fai](http://journals.sagepub.com/home/fai)

Jordi Vega, MD<sup>1,2,3</sup>, Jesus Vilá, MD, PhD<sup>4,5</sup>, Jorge Batista, MD<sup>6</sup>,  
Francesc Malagelada, MD<sup>7</sup>, and Miki Dalmau-Pastor,  
PodD, PT, PhD<sup>1,3,8</sup> 



# TRANSFERENCIA ENDOSCÓPICA FHL

- Buenos resultados documentados para lesiones crónicas y re-rupturas

> [Foot Ankle Surg.](#) 2019 Oct;25(5):630-635. doi: 10.1016/j.fas.2018.07.002. Epub 2018 Jul 18.

## **Flexor hallucis longus tendon transfer for chronic Achilles tendon rupture. A retrospective study**

Ole Kristian Alhaug <sup>1</sup>, Gøran Berdal <sup>2</sup>, Elisabeth Ellingsen Husebye <sup>2</sup>, Kjetil Hvaal <sup>2</sup>

**Review** > [Sports Med Arthrosc Rev.](#) 2016 Mar;24(1):38-41.

doi: 10.1097/JSA.0000000000000086.

## **Endoscopic Flexor Hallucis Longus Tendon Transfer for Chronic Achilles Tendon Rupture**

Tun Hing Lui <sup>1</sup>, Wai Chung Chan, Nicola Maffulli

# CASO CLÍNICO

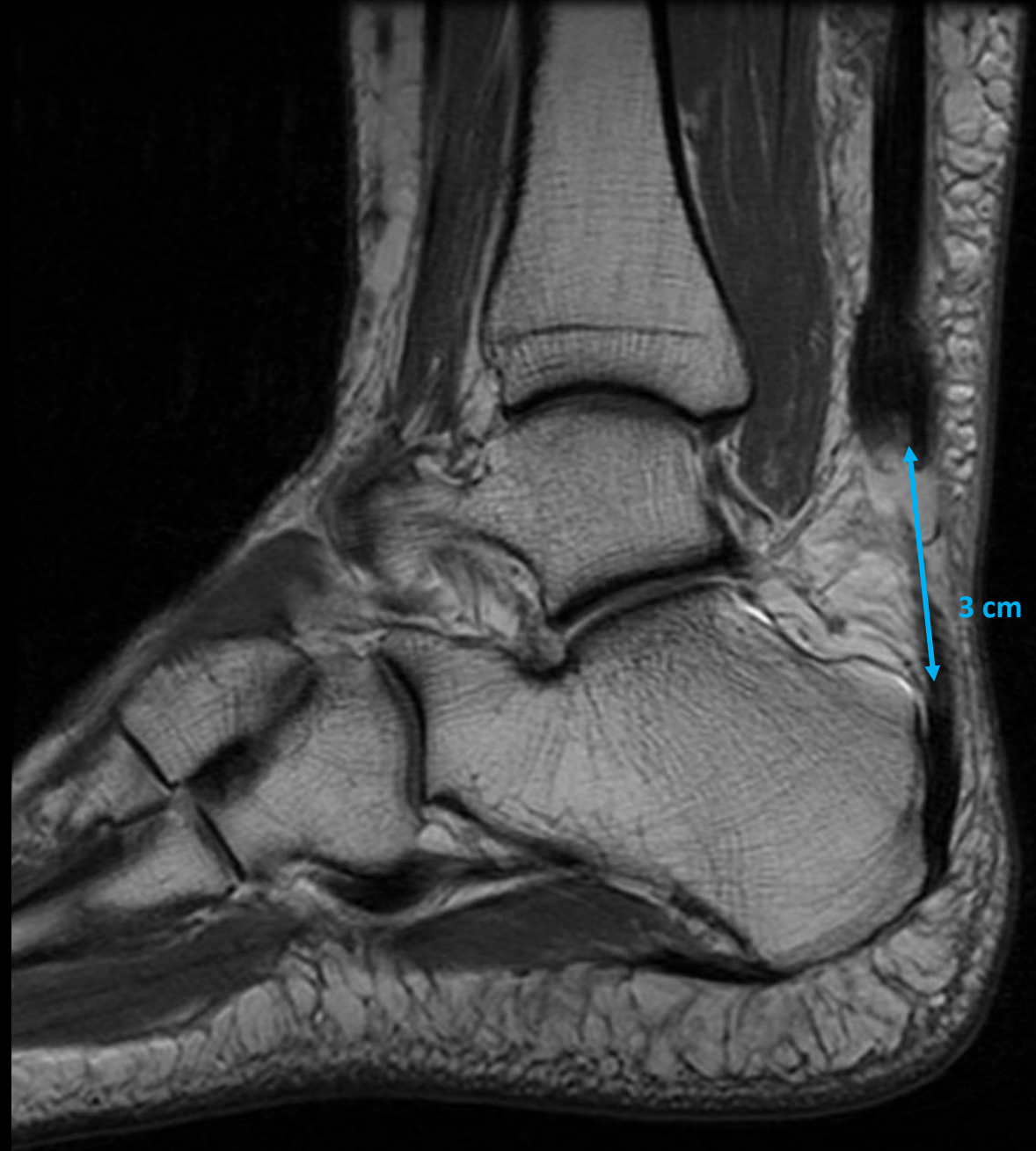Mujer 60 años

- No AP interés
- 12/08/20: dolor brusco sin traumatismo previo en cara posterior de pierna izquierda
- EF:
  - GAP palpable y doloroso
  - Thompson +
  - Perdida de equinismo

# CASO CLÍNICO

Mujer 60 años

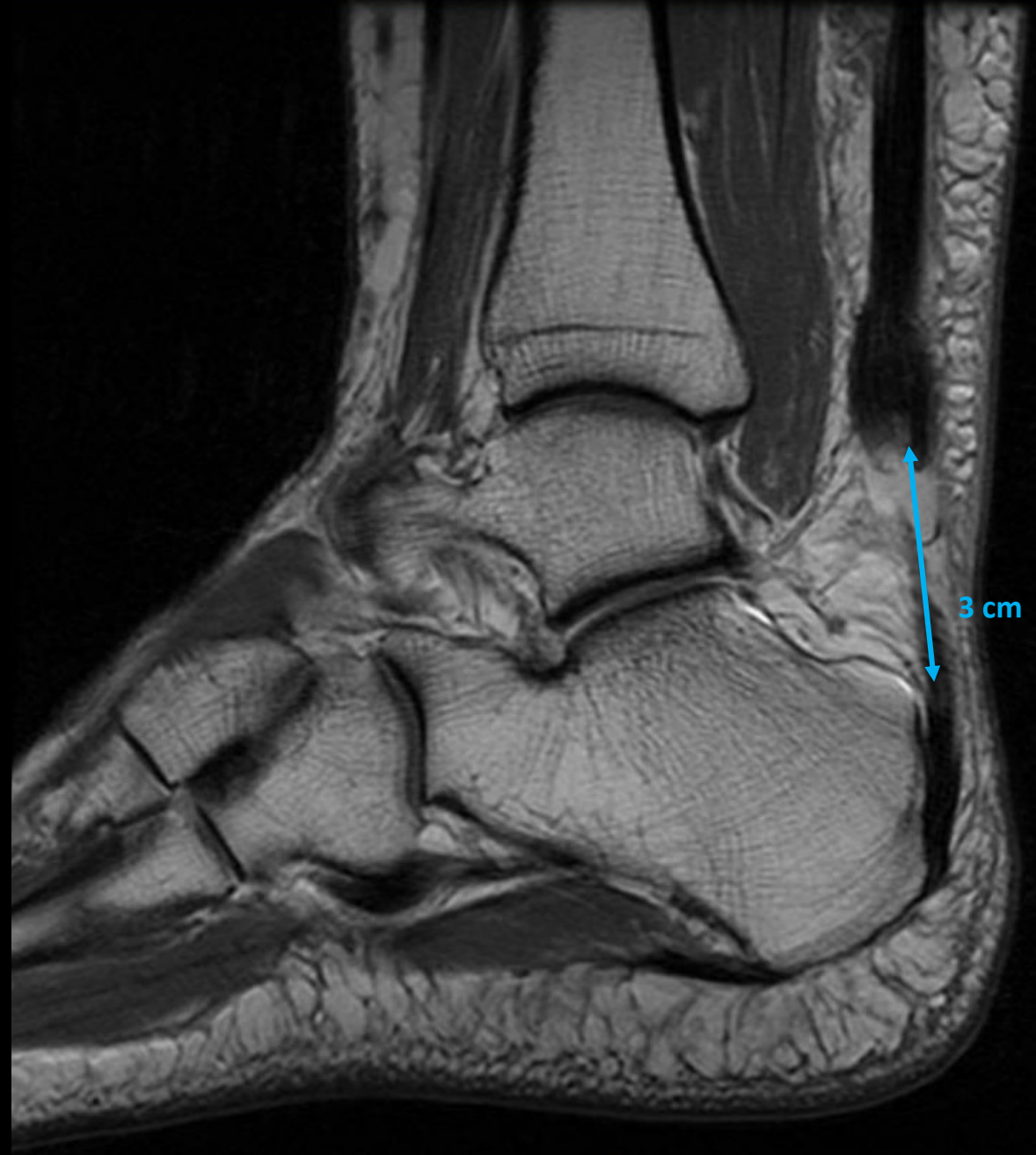- No AP interés
- 12/08/20: dolor brusco sin traumatismo previo en cara posterior de pierna izquierda
- EF:
  - GAP palpable y doloroso
  - Thompson +
  - Perdida de equinismo



# CASO CLÍNICO

## Opciones de tratamiento

- Conservador
- Quirúrgico:
  - Percutánea
    - Sutura
    - MIS/Achillon<sup>®</sup>
  - Abierta +/-aumentación
    - Termino-Terminal
    - Injerto
    - Doble hilera



# Arthroscopic Flexor Halluces Longus Transfer and Percutaneous Achilles Tendon Repair for Distal Traumatic Ruptures



David Campillo-Recio, M.D., Ph.D., Maximiliano Ibañez, M.D.,  
Hector Hormigo-Garcia, M.D., Eugenio Jimeno-Torres, M.D., Jesus Vilá-Rico, M.D., Ph.D.,  
and Gloria Alberti-Fito, M.D., Ph.D.

Arthroscopy

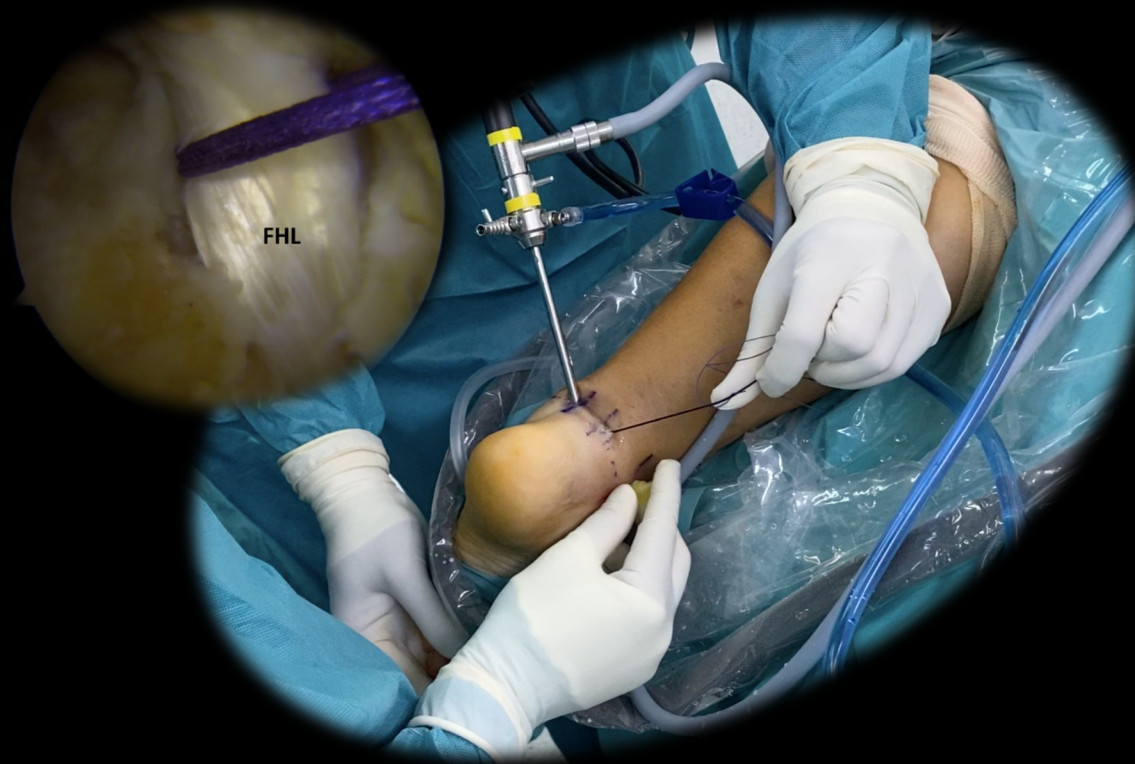The Journal of Arthroscopic  
and Related Surgery



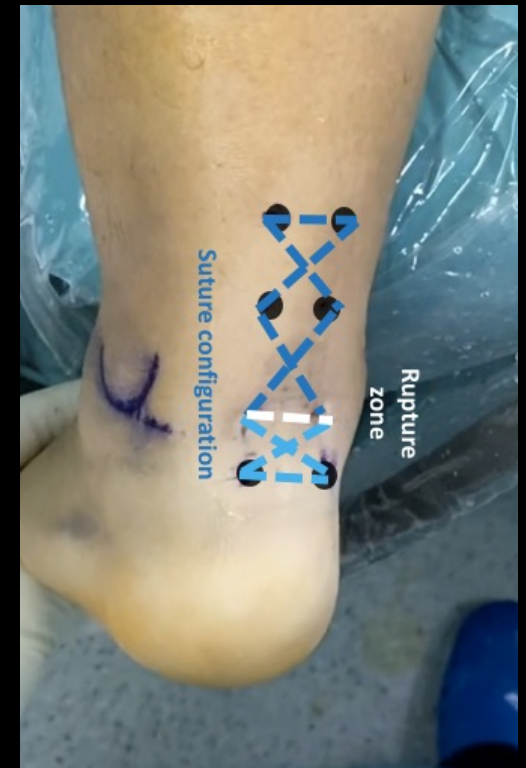Arthroscopy Techniques

AANA | ARTHROSCOPY ASSOCIATION  
OF NORTH AMERICA

*Arthroscopy Techniques, Vol 10, No 11 (November), 2021: pp e2435-e2442*



+





# 9

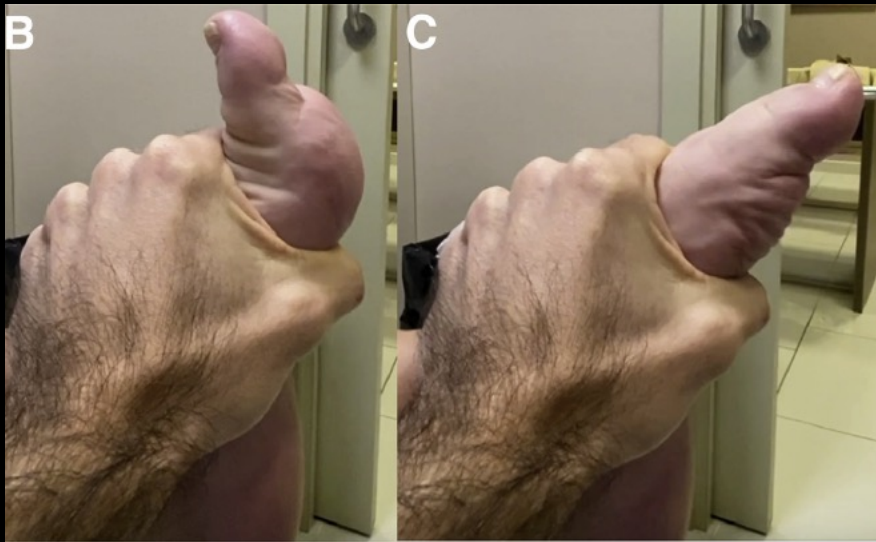
CONGRESO CONJUNTO  
**AEA - SEROD**  
9th JOINT AEA-SEROD CONGRESS  
**MURCIA**  
1, 2, 3 DE JUNIO | 2022



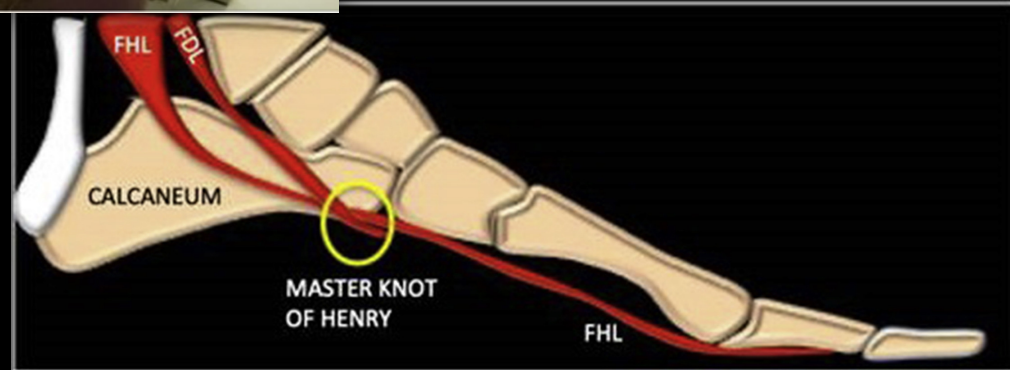
## Transferencia endoscópica del flexor hallucis longus (FHL) asociado a sutura percutánea en rotura aguda distal del tendón de Aquiles

David Campillo Recio<sup>1,2</sup>, Lidia Ana Martín Domínguez<sup>1</sup>, Inés Farré Galofre<sup>1</sup>, Maximiliano Ibañez Malvestiti<sup>1</sup>, Juan Antonio Calle García<sup>2</sup>, Glòria Albertí Fitó<sup>1,2</sup>

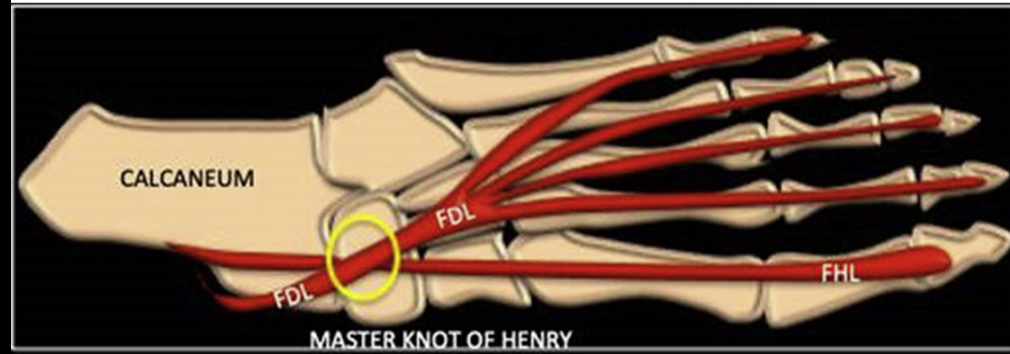
1. Unidad de Pie y Tobillo (ICATPIE) –Hospital Universitario Quirón-Dexeus, Barcelona
2. Hospital Germans Trias i Pujol, Barcelona



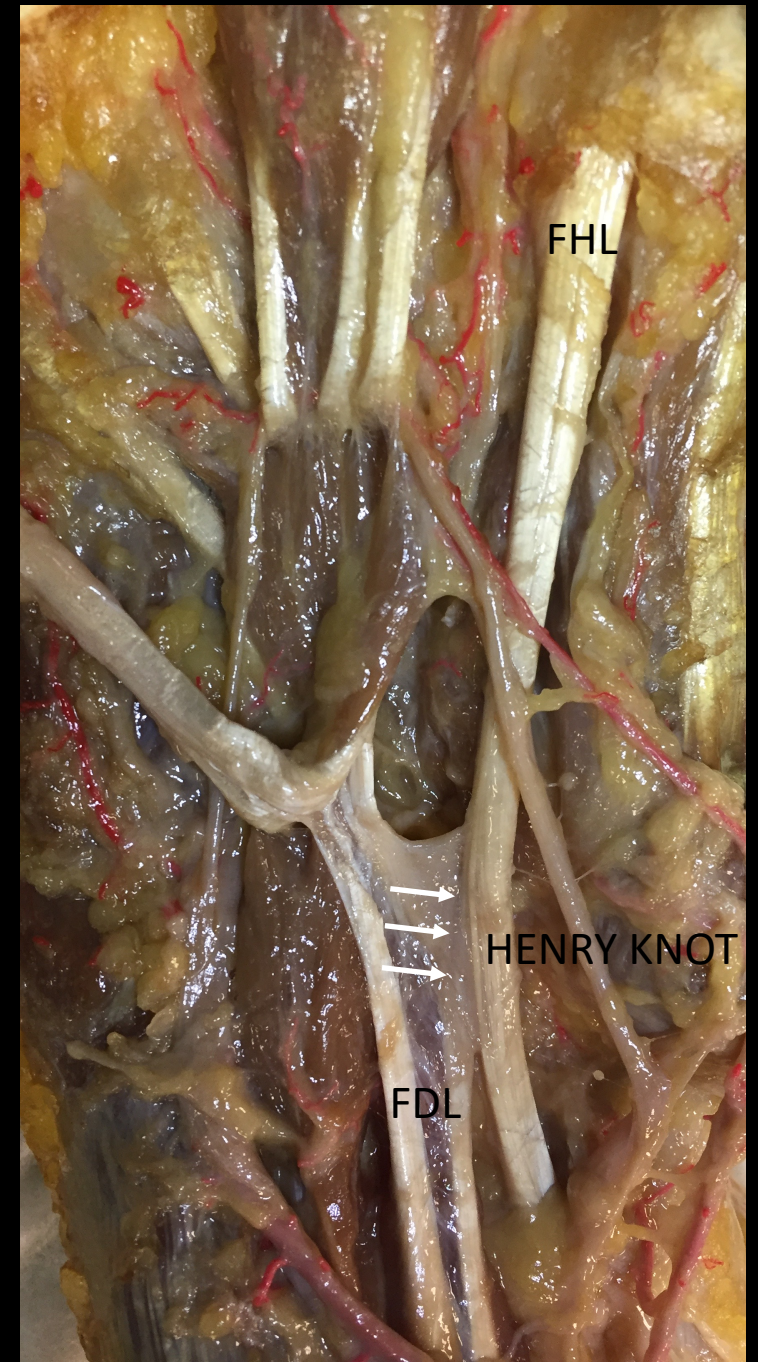# HENRY KNOT



(a)



(b)



# TRANSFERENCIA ENDOSCÓPICA FHL: PROTOCOLO POP

10-14 días

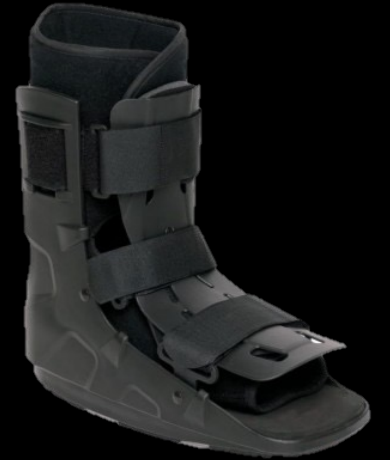- Férula posterior

A las 2  
semanas

- Bota Walker y carga completa.

A las 4-5  
semanas POP

- Carga y movilidad total + RHB



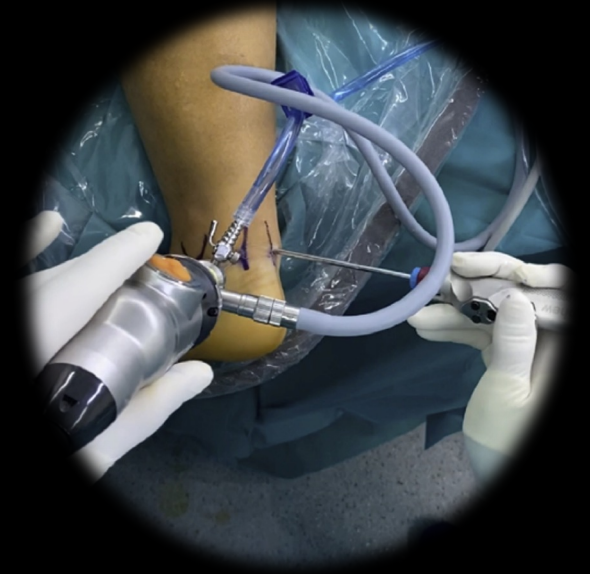# TRANSFERENCIA ENDOSCÓPICA FHL

## ➤ Indicaciones

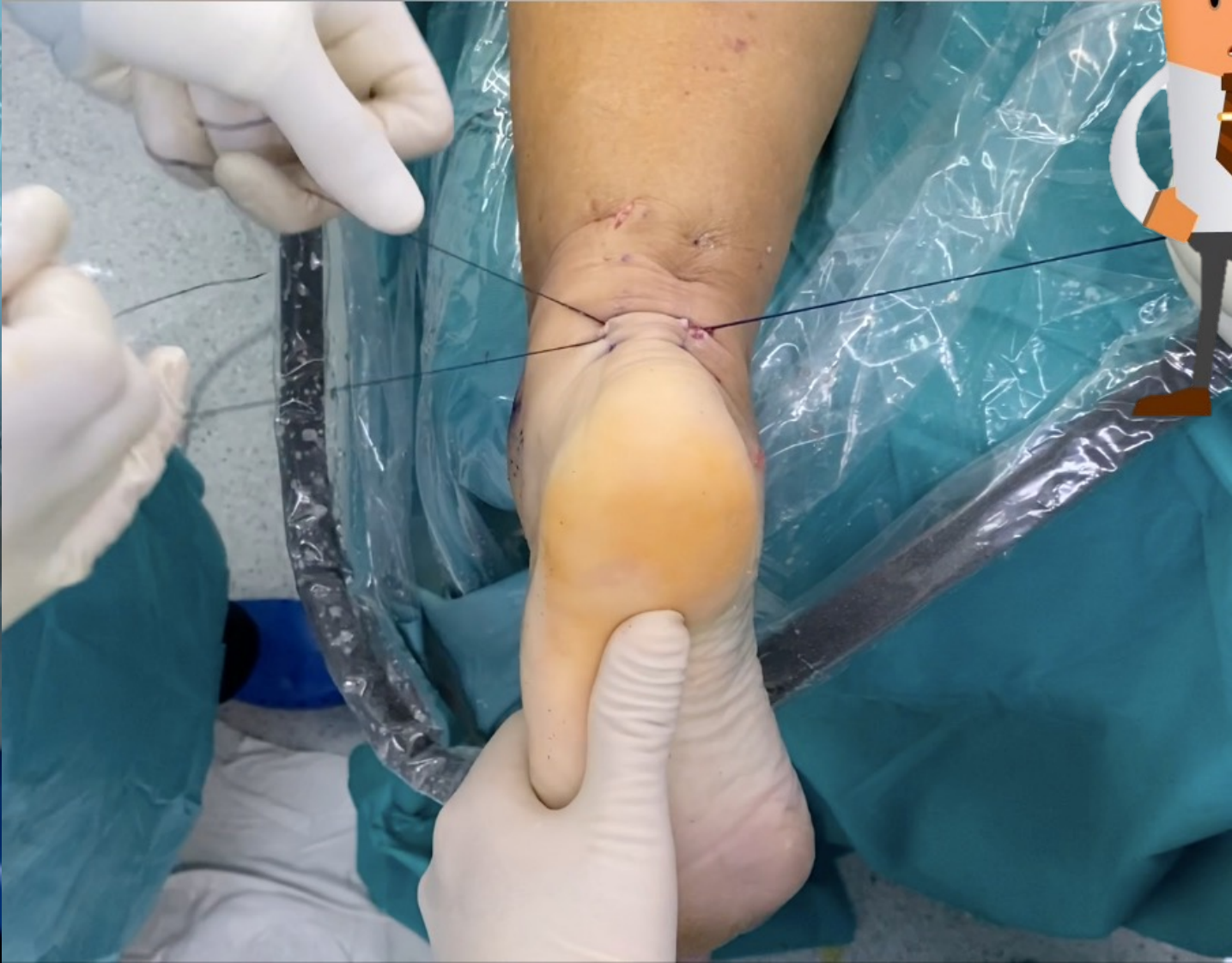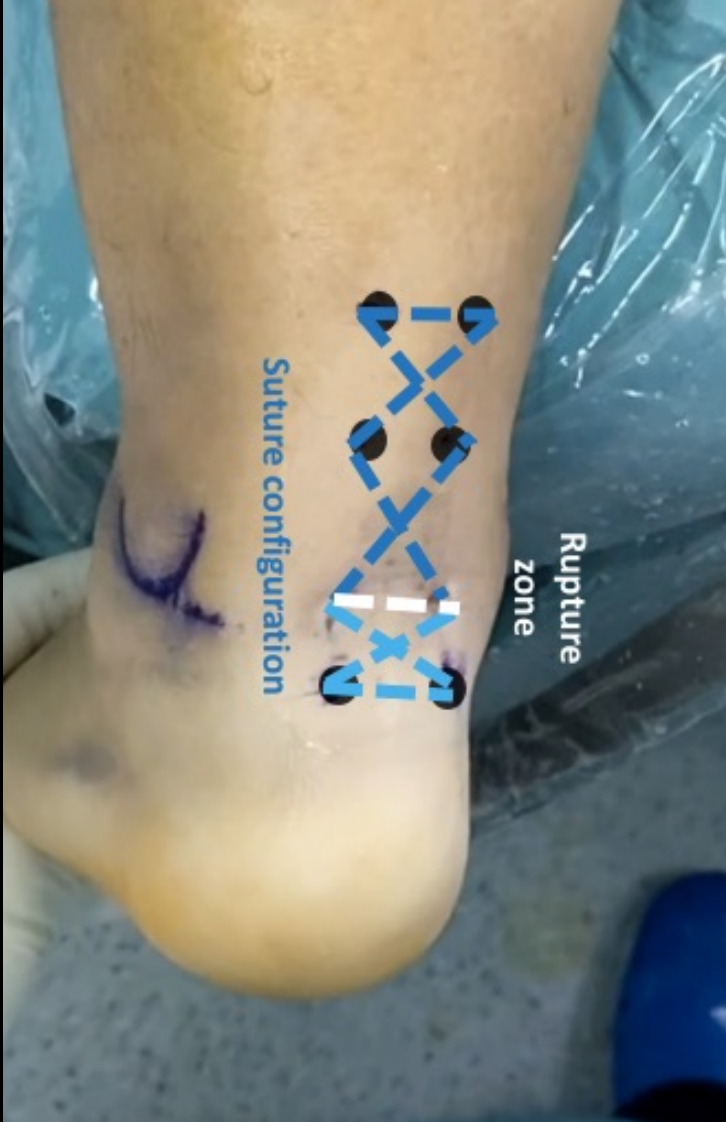- Roturas crónicas T.Aquiles
- Re-rupturas
- Roturas agudas (distales, GAP importante)

## ➤ Riesgos:

- Lesión nervio plantar medial
- Adherencias Portales



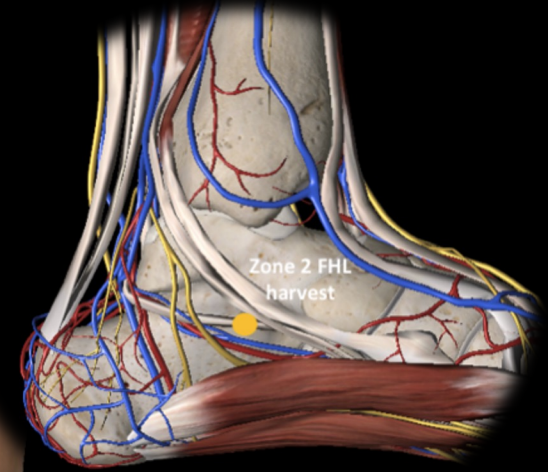
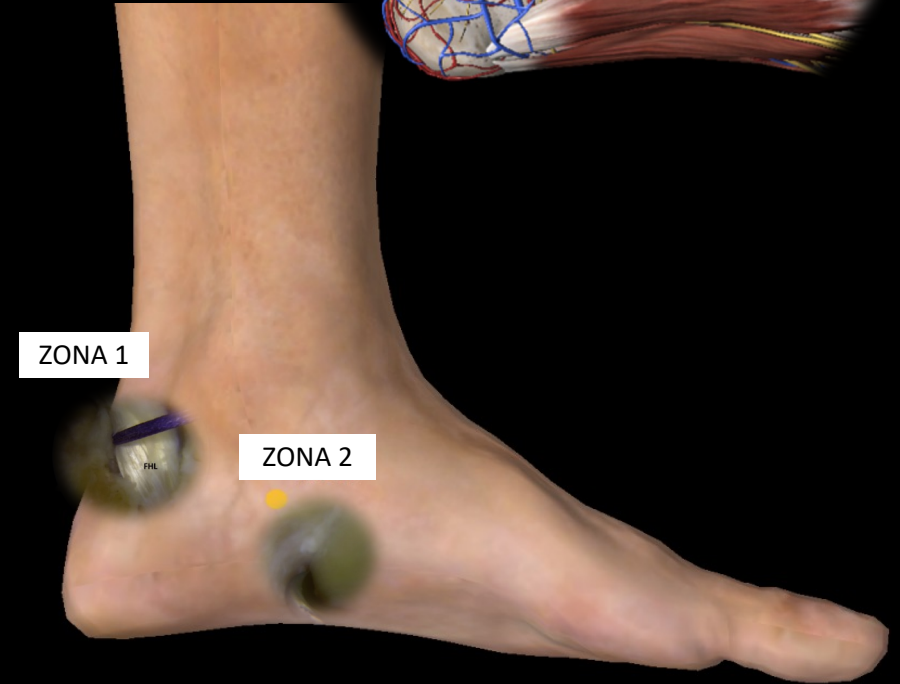
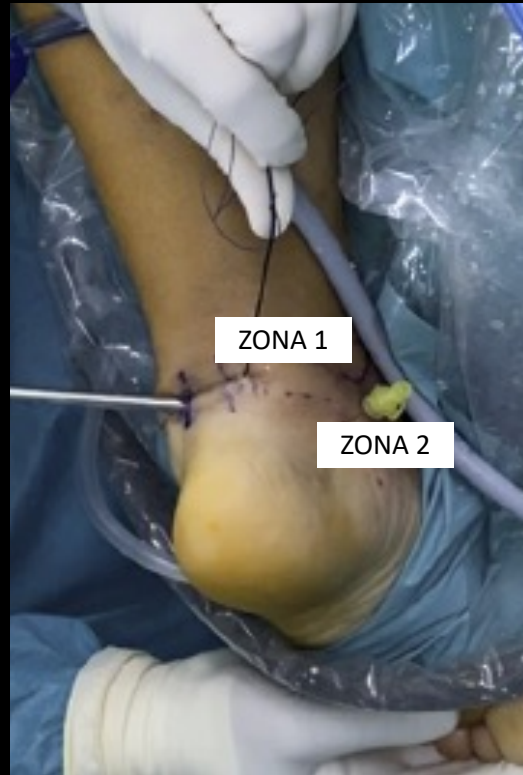
# ¿SUTURA PERCUTÁNEA?



# ¿ZONA SECCION FHL?

## ➤ Sección del FHL:

- ☞ Zona 1: entrada túnel óseo-fibroso
- ☞ Zona 2: *sustentaculum tali*



# ¿INDICACIONES?




Contents lists available at [ScienceDirect](#)

The Journal of Foot & Ankle Surgery

journal homepage: [www.jfas.org](http://www.jfas.org)

Endoscopic Flexor Hallucis Longus Transfer for the Management of Acute Achilles Tendon Ruptures: A Prospective Case Series Report With a Minimum of 18 Months' Follow-Up

Jorge Pablo Batista, MD<sup>1,2</sup>, Nasef Mohamed N. Abdelatif, MD, PhD<sup>3</sup>,  
Jorge Javier Del Vecchio, MD, MBA<sup>4,5</sup>, Pedro Diniz, M.D.<sup>6,7</sup>, Helder Pereira, MD<sup>8,9,10</sup>



➤ Roturas aguda?

➤ Alta demanda?

➤ [Foot Ankle Int.](#) 2022 Feb;43(2):164-175. doi: 10.1177/10711007211036439.

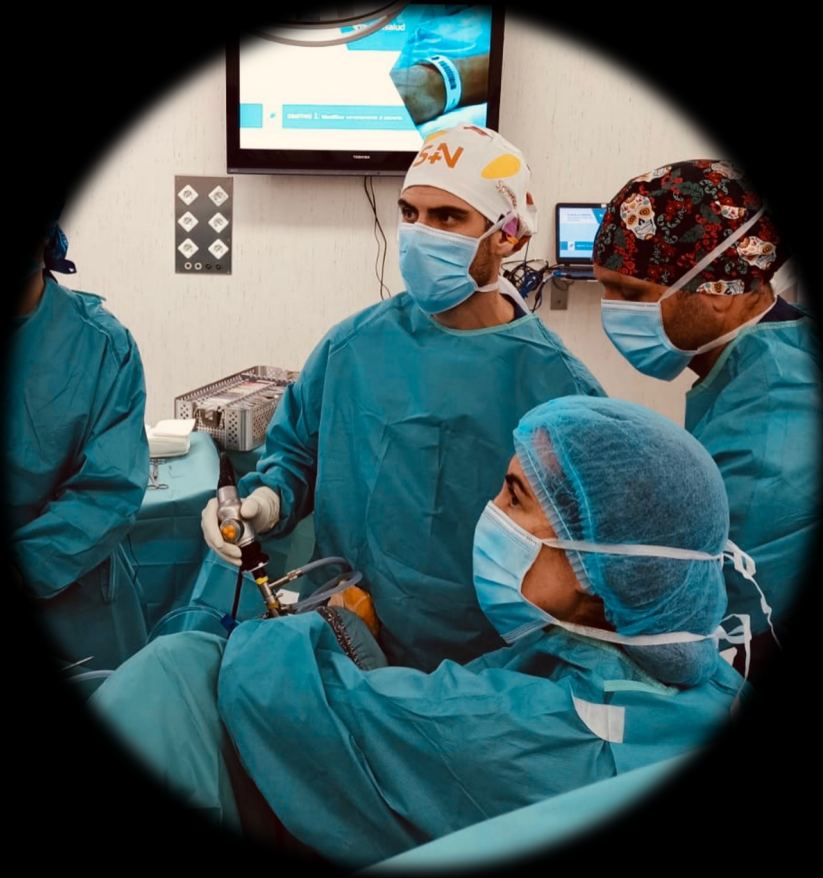Epub 2021 Sep 24.

**Endoscopic Flexor Hallucis Longus Transfer for the Management of Acute Achilles Tendon Ruptures in Professional Soccer Players**

[Nasef Mohamed N Abdelatif](#) <sup>1</sup>, [Jorge Pablo Batista](#) <sup>2</sup> <sup>3</sup>

# 9

CONGRESO CONJUNTO  
AEA - SEROD  
9th JOINT AEA-SEROD CONGRESS  
MURCIA  
1, 2, 3 DE JUNIO | 2022



- **David Campillo-Recio M.D, Ph.D**
- Unidad de Pie y Tobillo ICATPIE –Hospital Universitario Quirón Dexeus
- Barcelona (España)
- Hospital Germans Trias I Pujol (Badalona)
- Profesor Asociado U.A.B



DR. CAMPILLO  
CIRUJANO DE PIE Y TOBILLO



[dr.davidcampillo](https://www.instagram.com/dr.davidcampillo)



[david.campillo@icatme.com](mailto:david.campillo@icatme.com)

[www.icatpie.com](http://www.icatpie.com)