



9º Congreso Conjunto
AEA-SEROD
Murcia 2022



Mesa Redonda: Cirugía de Preservación en la Cadera Inestable

Videotécnicas:
Inestabilidad por partes blandas: reconstrucción
lesiones complejas de labrum

Marc Tey Pons MD, PhD, MScs

Profesor Asociado UPF

Cirugía de Preservación de Cadera

Barcelona





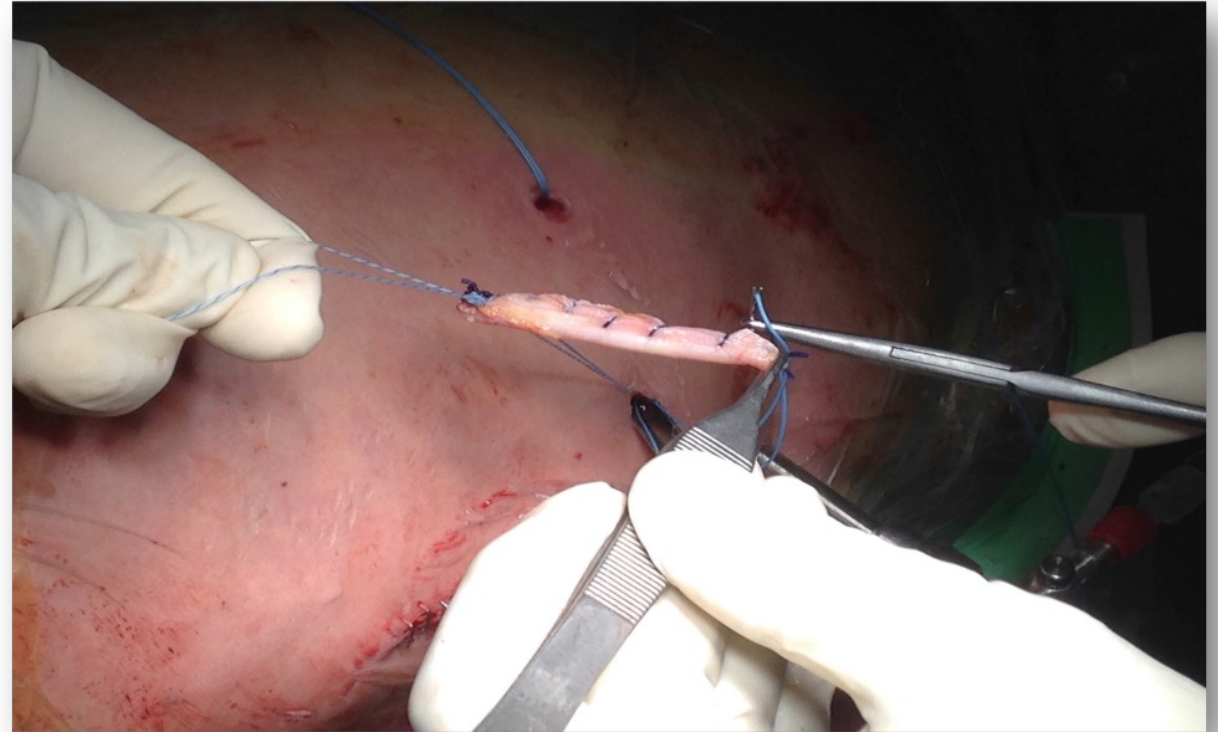
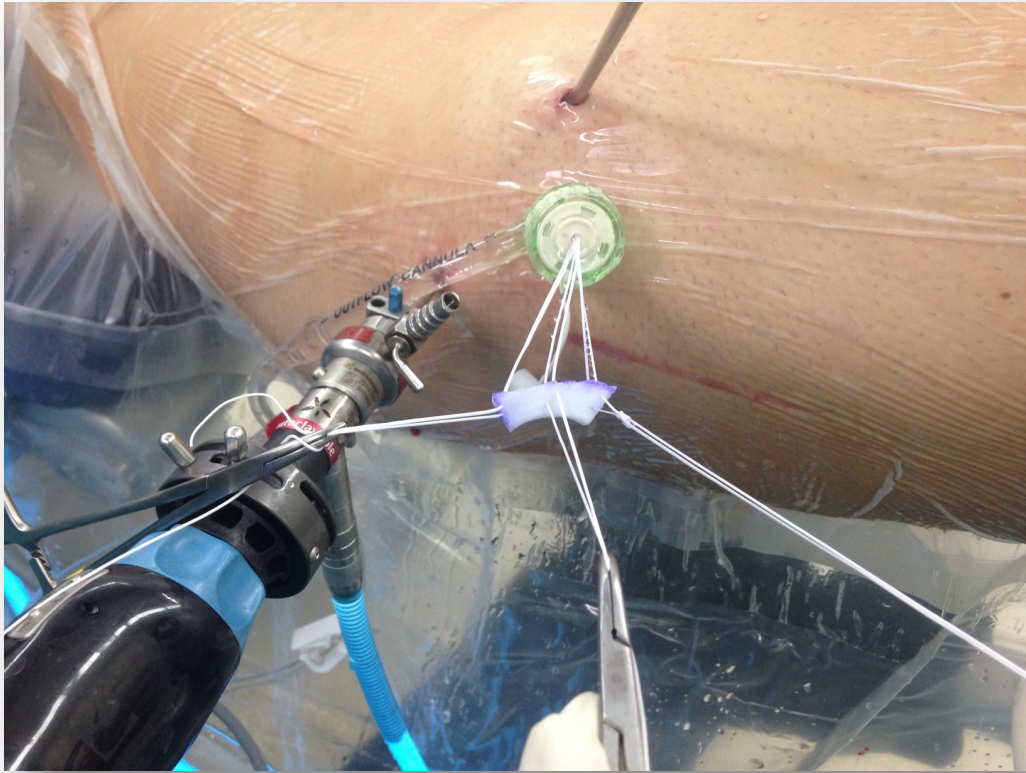
Indicaciones para Recon Labral

1. Desbridamiento / resección previo (2ª cirugía)
2. Cirugía de revisión labral fracasada (3ª cirugía)
3. Labrum osificado/calcificado en adulto joven (1ª cirugía)
4. Lesión labral irreparable (1ª cirugía)
5. Labrum hipoplásico no funcionante (1ª cirugía)



RECONSTRUCCIÓN LABRAL TÉCNICA QUIRÚRGICA







Resultados de recon labral

- Resultados de reconstrucción similares a reparación en atletas

Bodendorfer BM, et al.
Multicenter Outcomes After Primary Hip Arthroscopy: A Comparative Analysis of Two-Year Outcomes After Labral Repair, Segmental Labral Reconstruction, or Circumferential Labral Reconstruction.
Arthroscopy. 2021


Jimenez AE, et al.
Return to Sports and Minimum 2-Year Outcomes of Primary Arthroscopic Hip Labral Reconstruction for Irreparable Tears in High-Level Athletes With a Propensity-Matched Benchmarking Against a Labral Repair Control Group.
Am J Sports Med. 2021 Sep.

White BJ, et al.
Bilateral Hip Arthroscopy: Direct Comparison of Primary Acetabular Labral Repair and Primary Acetabular Labral Reconstruction.
Arthroscopy. 2018



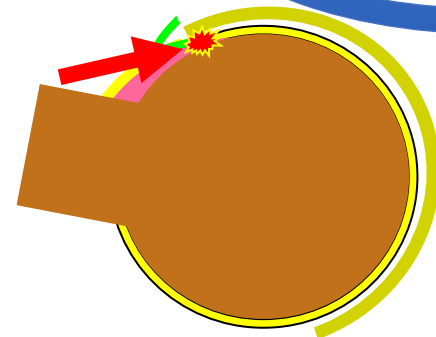
Fisiopatología del CFA

- Pincer



Impacto Labral → Destrucción Labral → Impacto Condral

- Cam



Cizallamiento Condrolabral → Desanclaje labral → Desanclaje Condral



traumatologia

www.doctormarctey.com

