



Clínica
CEMTRO



Parece que la EIAI es un “pelín”
grande

Dr. Raúl Torres Eguía
Clínica CEMTRO

PRESENTACION

- Paciente varón de 17 años (2016)
- Juega como portero de futbol en 2ª división.
- Se queja de molestias difusas en cadera D después de los partidos.
- Le cuesta recuperar.
- Signo de la “C”

«Tenía unas molestias que empezaron en marzo de 2016, llevábamos una buena racha, cinco partidos con portería a cero, ganando...el equipo estaba saliendo del descenso. Estaba entrenando con el primer equipo, hacía doble sesión y ya peté. Tuve un tirón, una pequeña rotura y a partir de ahí ya mirándolo vimos que yo tenía este problema, que dentro de un año, dos, cinco, diez...iba a dar problemas. Resulta que en una revisión me aconsejaron operarme la cadera. Acababa los entrenamientos y los partidos muy machacado. Decidimos

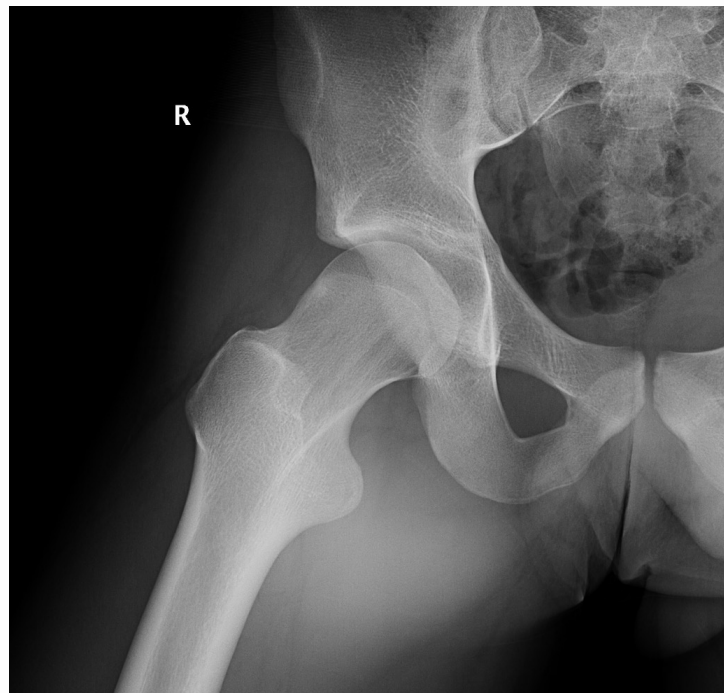
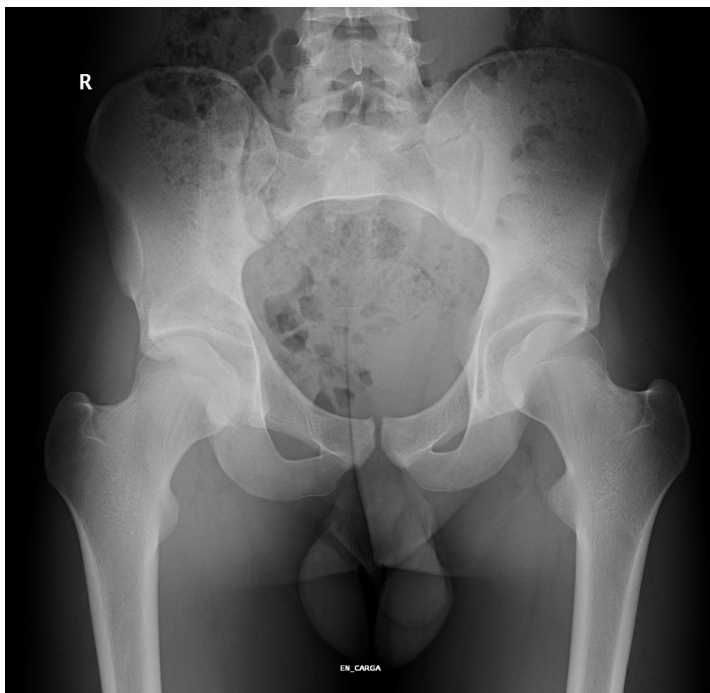
EXPLORACION

- Test de Impingment (FADRI positivo)
- Flexion neutra de más de 110° dolorosa
- Descompresión positiva.
- FABER negativo.
- Psoas +/-+++
- TFL punto gatillo
- Aductores punto gatillo
- Pubis molestias a la presion

PRUEBAS DIAGNOSTICAS



- ¿Que prueba solicito en primer lugar?
- AP AMBAS CADERAS EN BIPE
- AXIAL DE DUNN
- FALSO PERFIL LEQUESNE
- RM
- ARTRO.RM
- TAC

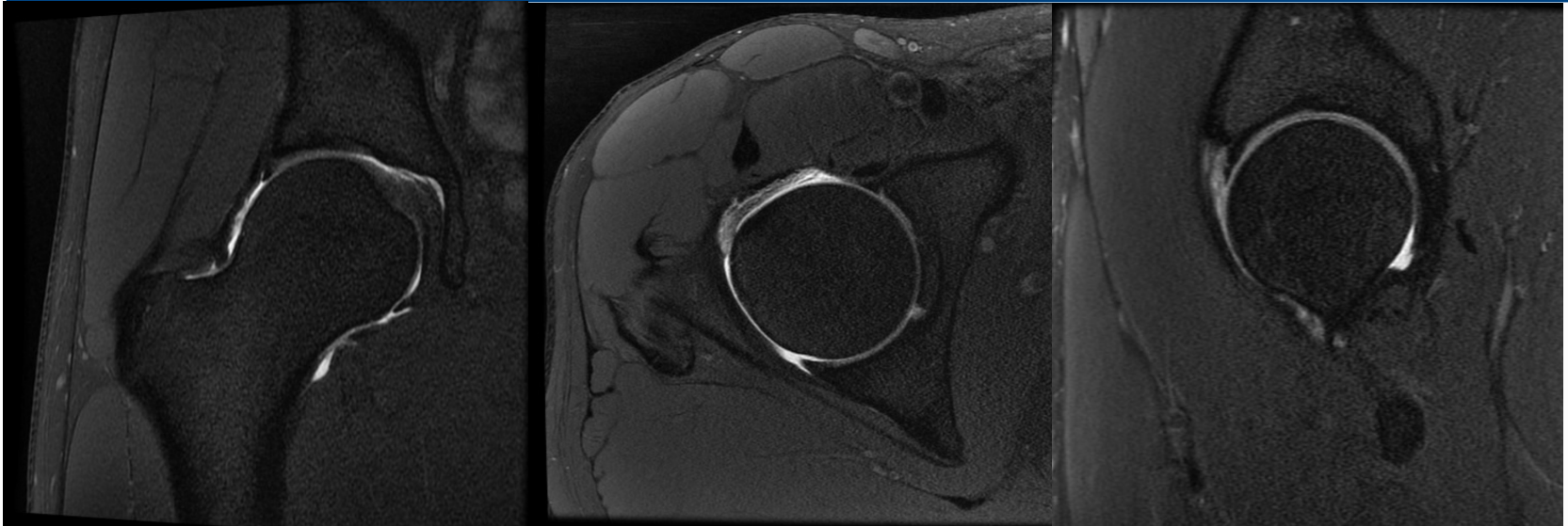


PRUEBAS DIAGNOSTICAS



- ¿ALGUNA OTRA PRUEBA?
- AP AMBAS CADERAS EN BIPE
- AXIAL DE DUNN
- FALSO PERFIL LEQUESNE
- RM
- ARTRO.RM
- TAC

ARTRORM DIRECTA

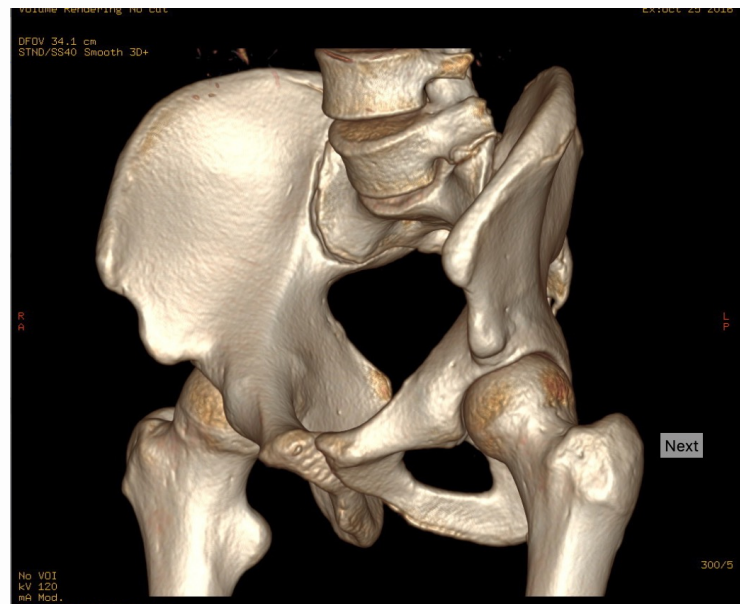
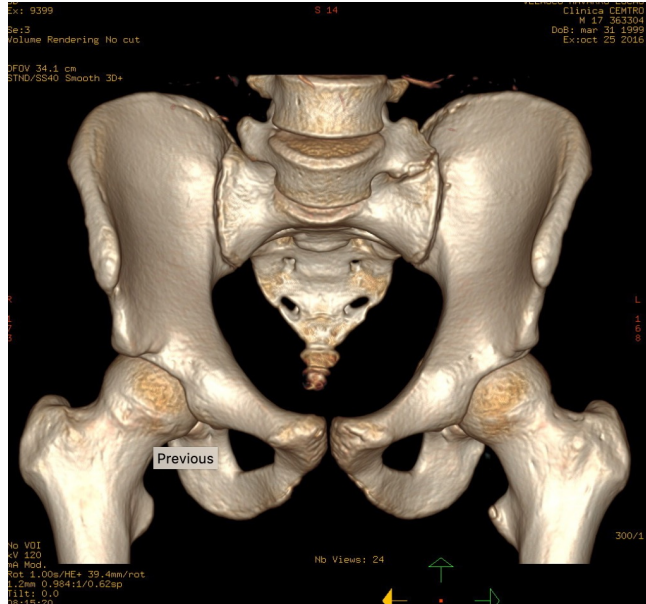


- El labrum anterosuperior tiene una lesión focal a modo de hendidura donde se interpone el medio de contraste que es muy sugestiva de corresponder a una rotura del labrum. El cartílago está conservado y tienen señal normal. La cabeza femoral es displásica y muestra un abombamiento de la zona de transición de la cabeza al cuello femoral, no evidenciándose otras anomalías valorables en el resto de las estructuras óseas. En los ligamentos de la cadera no objetivamos anomalías significativas.

PRUEBAS DIAGNOSTICAS

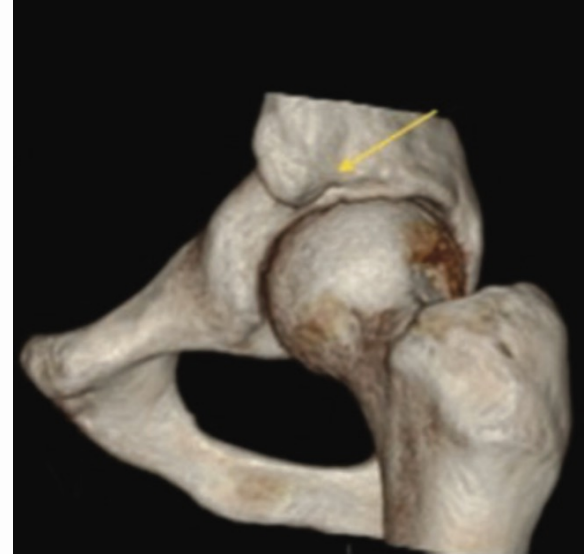


- ¿ALGUNA OTRA PRUEBA?
- AP AMBAS CADERAS EN BIPE
- AXIAL DE DUNN
- FALSO PERFIL LEQUESNE
- RM
- ARTRO.RM
- TAC

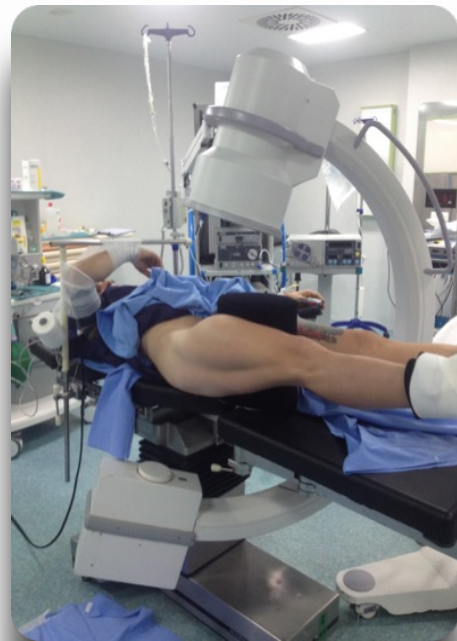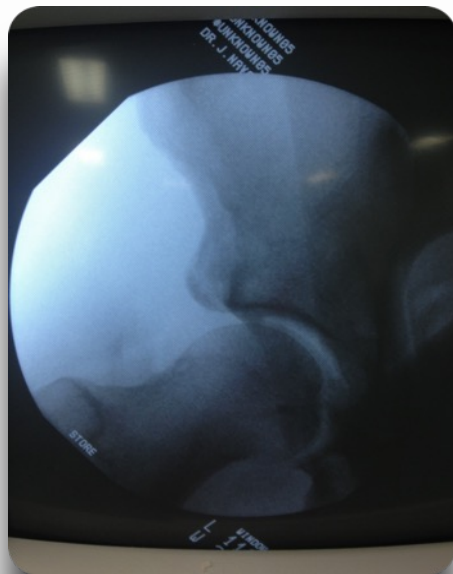

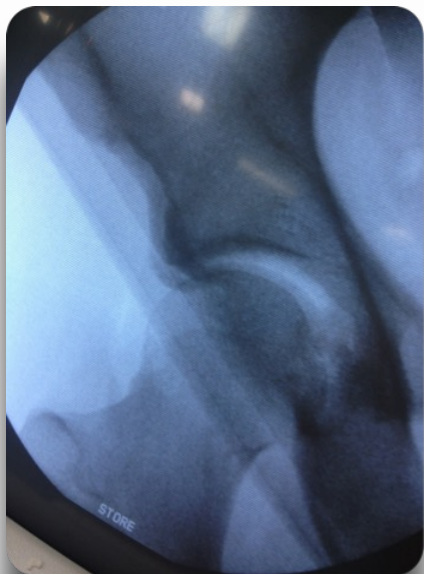
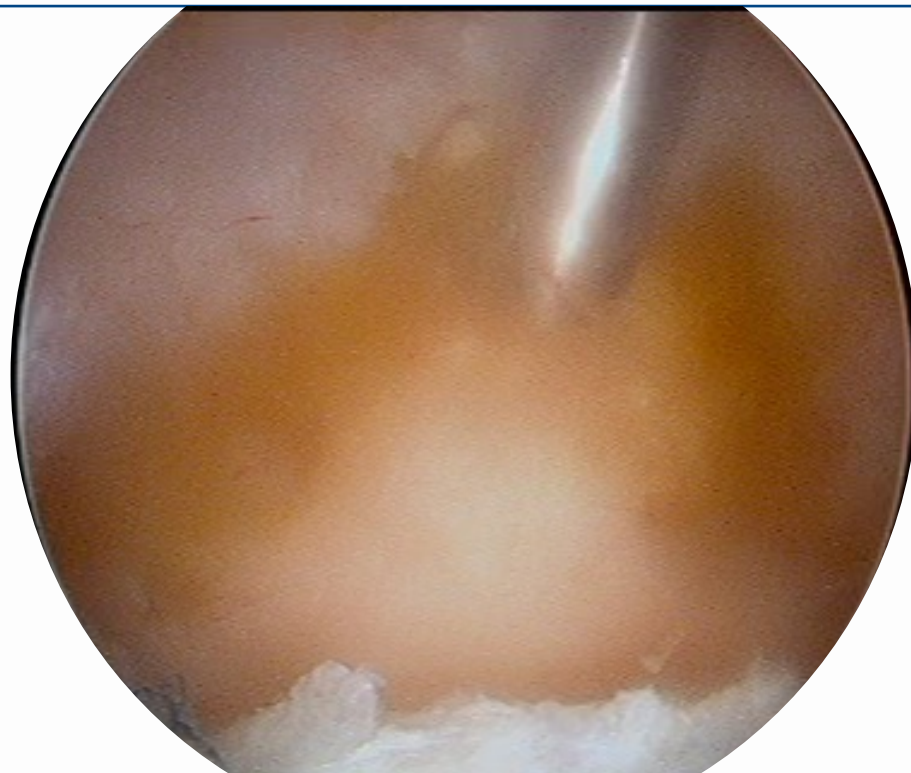DEFINICION

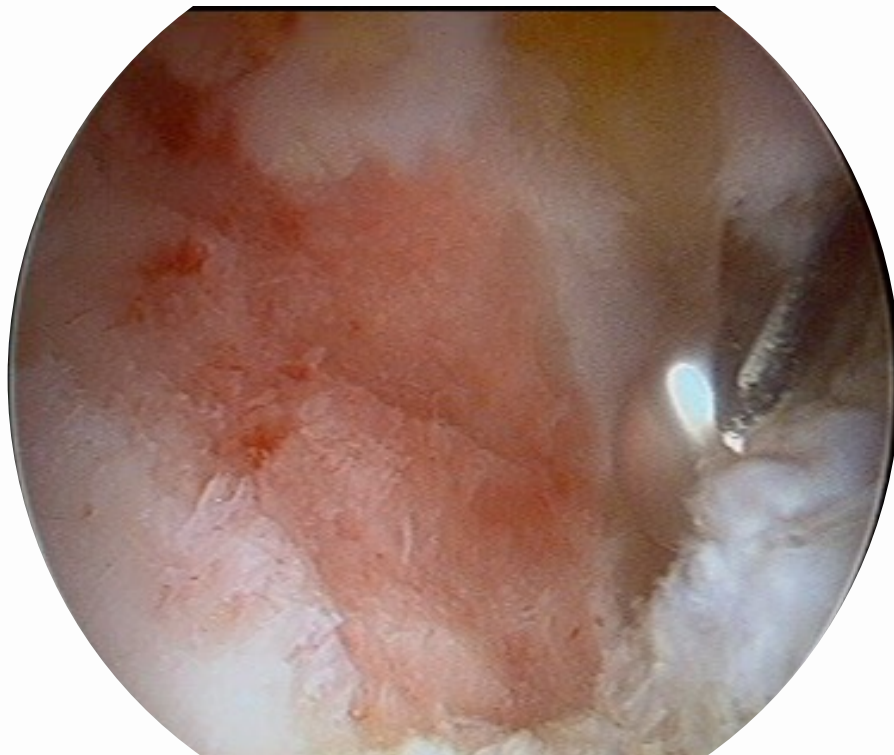- **SUBSPINE**
- Pinzamiento extrarticular de cadera
- EIAI morfología anormal que genera pinzamiento contra el cuello femoral
- Clásicamente 3 tipos (B. Kelly)



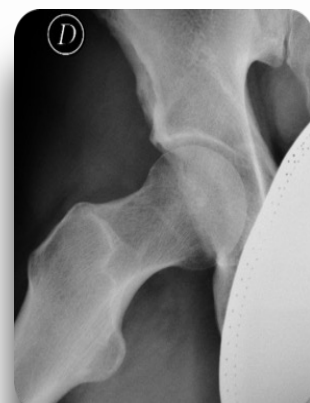
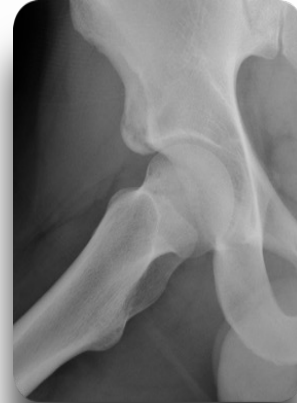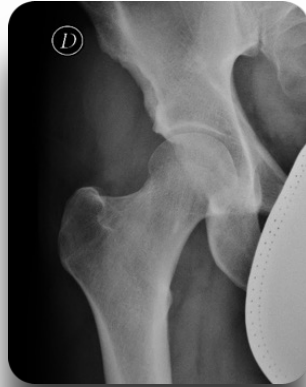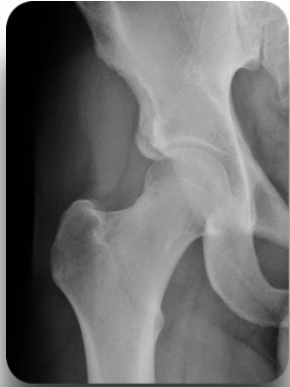La cirugía

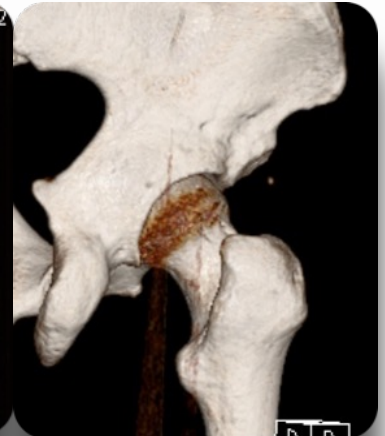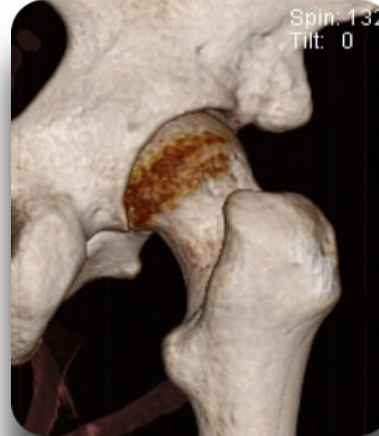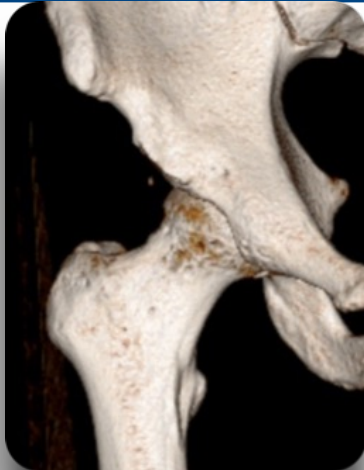


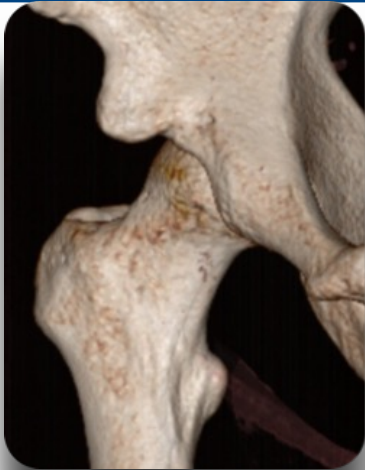

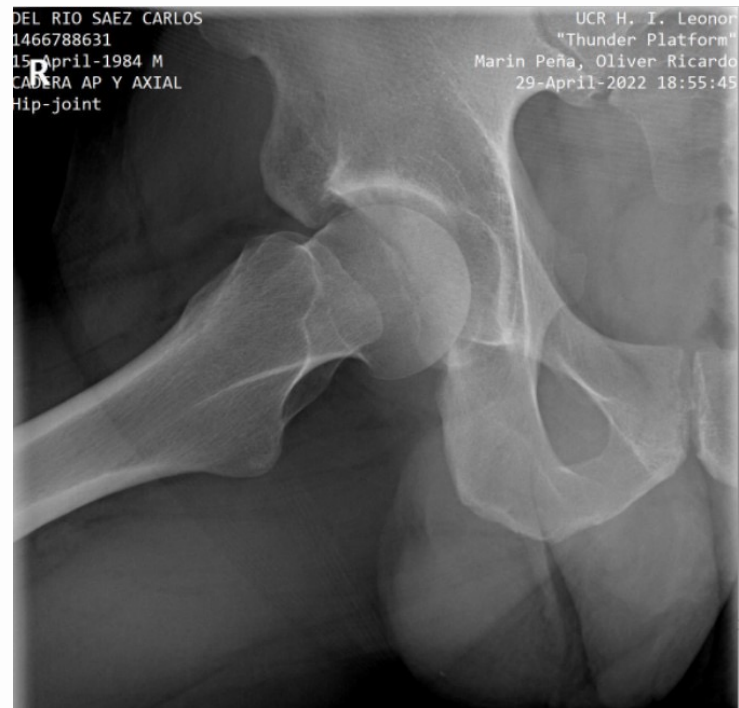


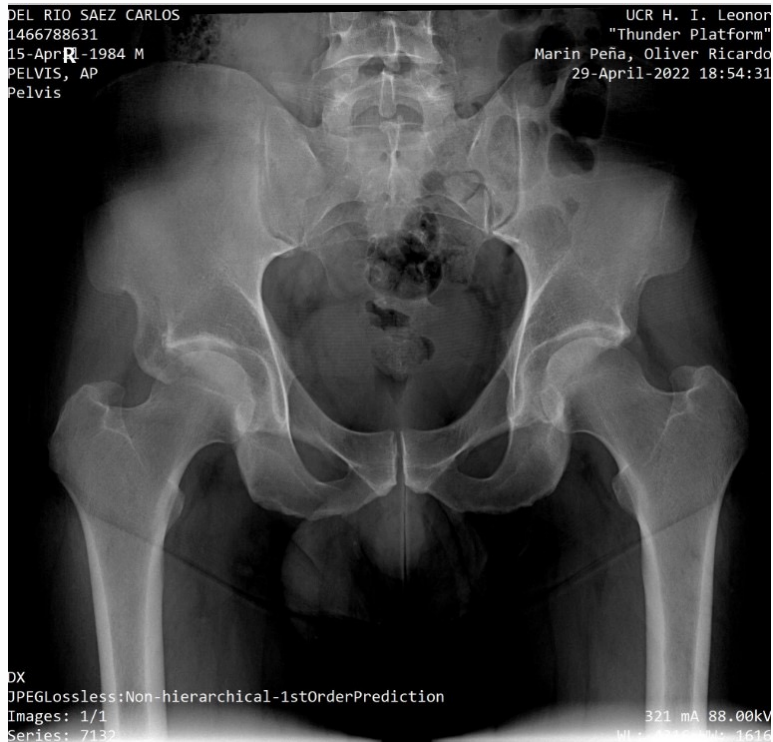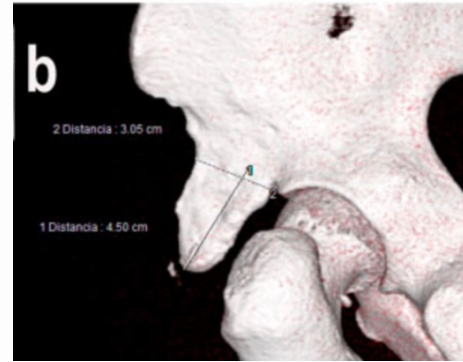
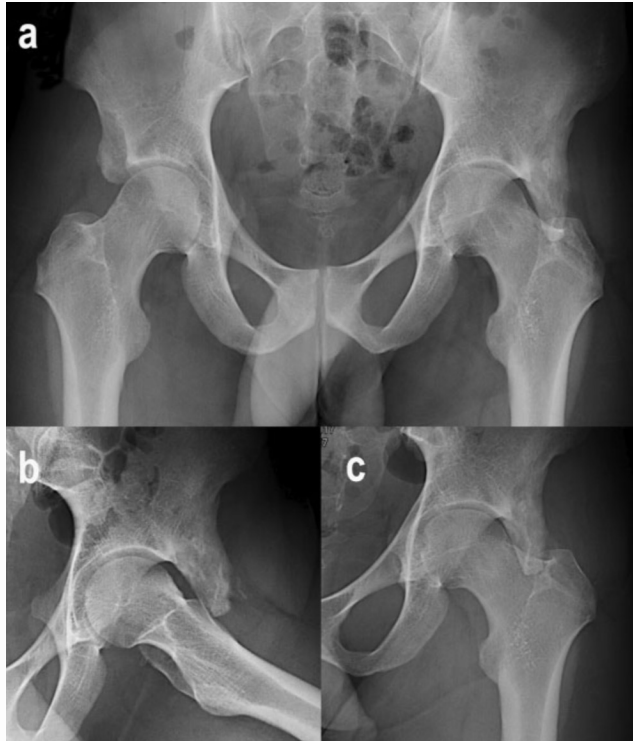
El resultado





Otras veces....



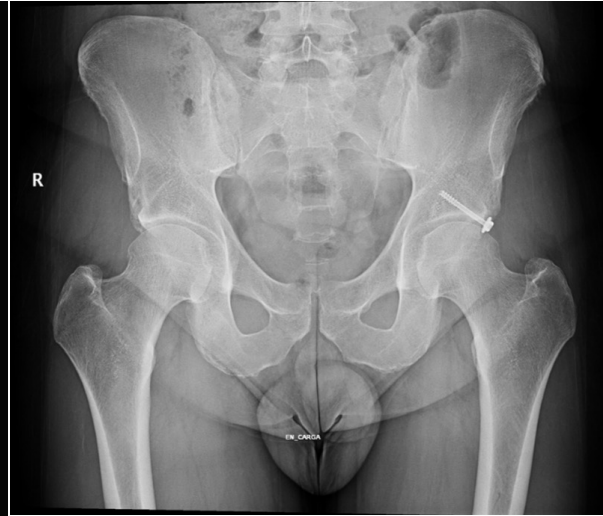
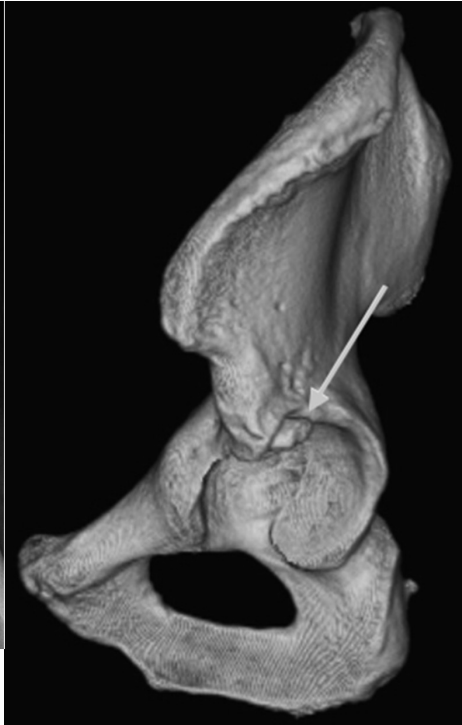
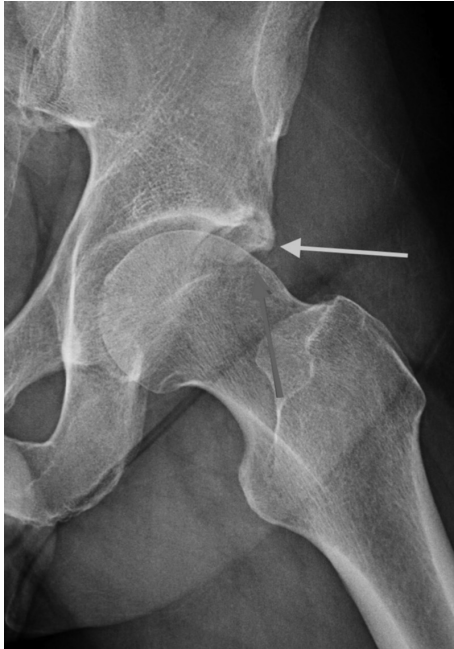Journal of Hip Preservation Surgery Vol. 8, No. Suppl. 1, pp. i51–i59
doi: 10.1093/jhps/hnab020
Supplement

OXFORD

The case of ‘A Rhino Horn’: case report and proposal for modification to the Hetsroni and Kelly classification

Oliver Marín-Pena^{1,2*}, Olufemi R. Ayeni³, Marc Tey-Pons^{2,4},
Jesús Mas-Martínez^{2,5}, Pedro Dantas^{2,6} and Vikas Khanduja^{7,8}

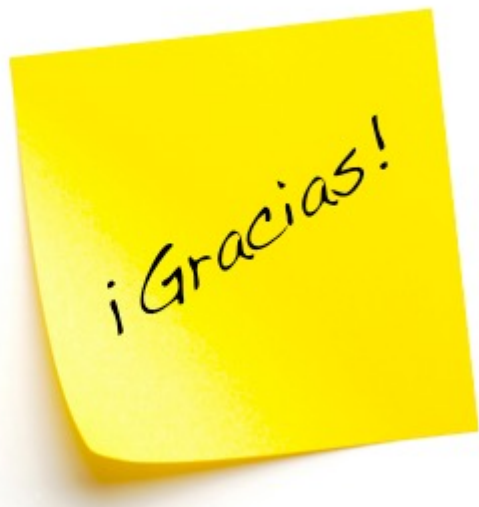

Arthroscopic Reduction and Internal Fixation of a Rim Fracture

Raul Torres-Eguía, M.D., Jesús Más Martínez, M.D., and Javier Sanz-Reig, M.D.



Clínica
CEMTRO



GRACIAS

