



9º Congreso Conjunto
AEA-SEROD
Murcia 2022



Mesa Redonda: Síndrome Doloroso del Trocánter Mayor (SDTM)
y Síndrome del glúteo profundo (SGP)

Caso Clínico: La trocanteritis no se me pasa ¿es normal?

Marc Tey Pons MD, PhD, MScs

Profesor Asociado UPF

Cirugía de Preservación de Cadera

Barcelona



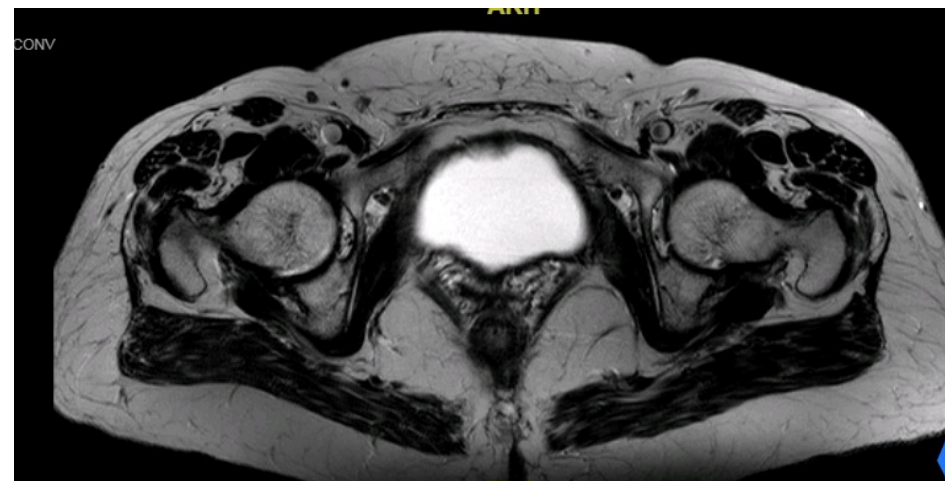
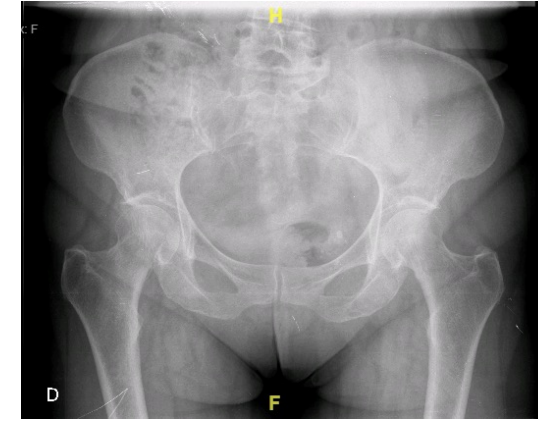
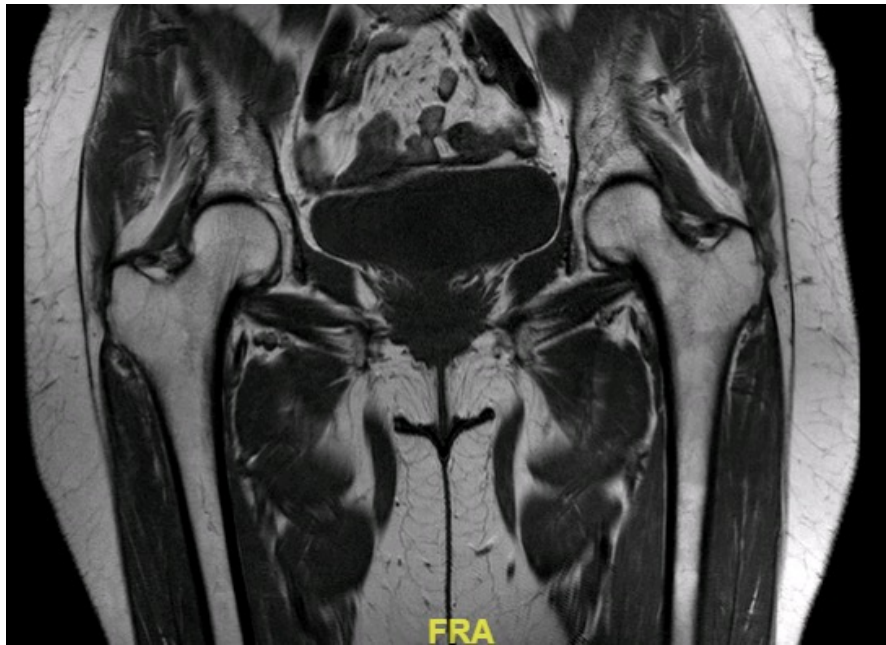


Historia clínica

- **Mujer de 71 años**
 - Dolor trocantérico bilateral (I>D) de muy larga evolución, asociado a lumbalgia y ocasional radiculalgia
 - Fisio, aine, infiltraciones... En seguimiento clínica del dolor y reumatología
 - Mejoría temporal del dolor trocantérico
- **Derivada en octubre 2016 por**
 - Dolor trocantérico bilateral de muy larga evolución
 - RMN con rotura de Glúteo Medio
 - EF: trendelenburg izquierdo, dolor a abd y abd con roi
 - EVA 7/10, NAHS 27.5, WOMAC 66.6

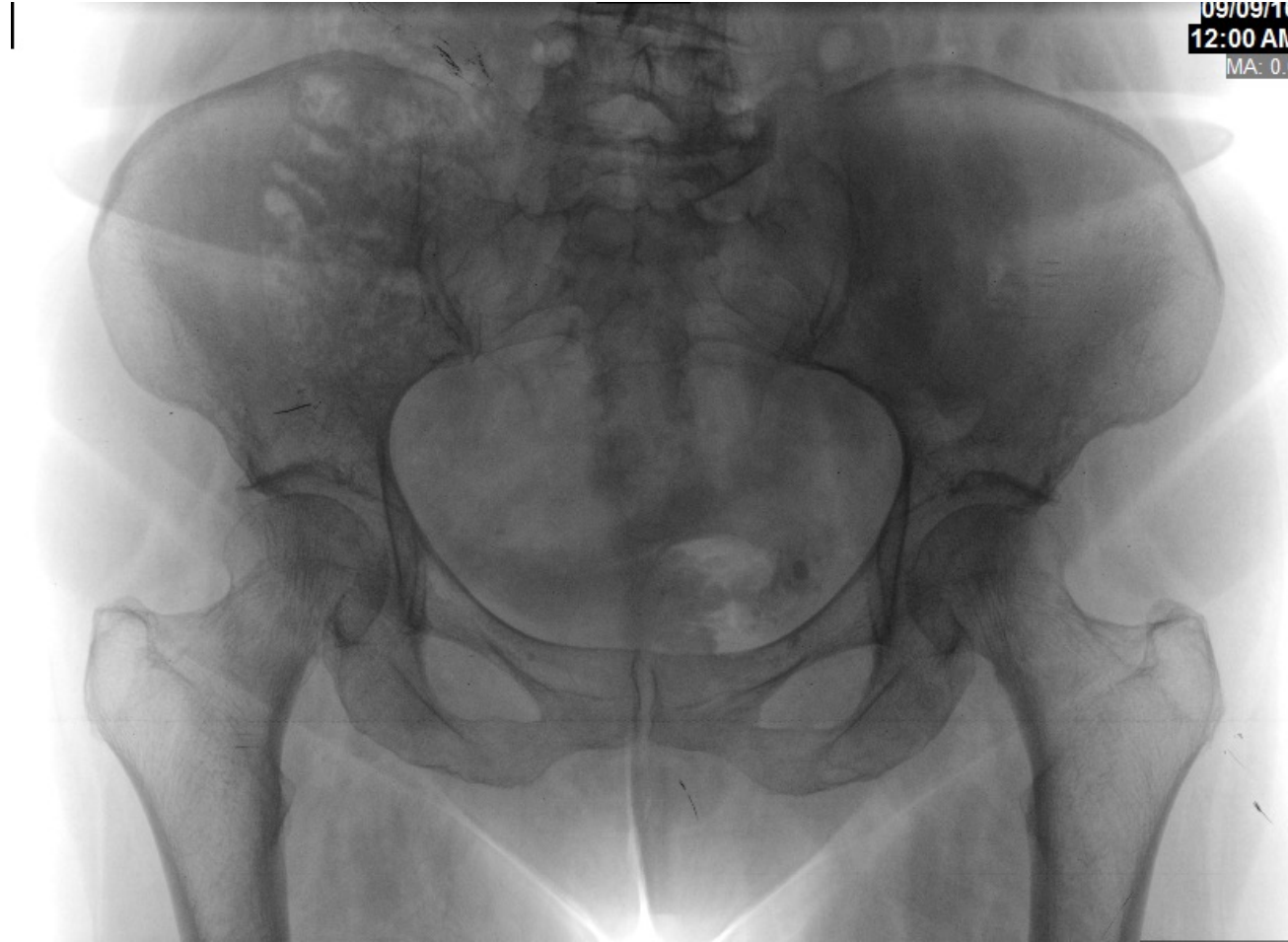Estudio Imagen

- Hoy día, no RMN, sólo ECO
- Rotura parcial GM, no Gm
- Goutalier 2

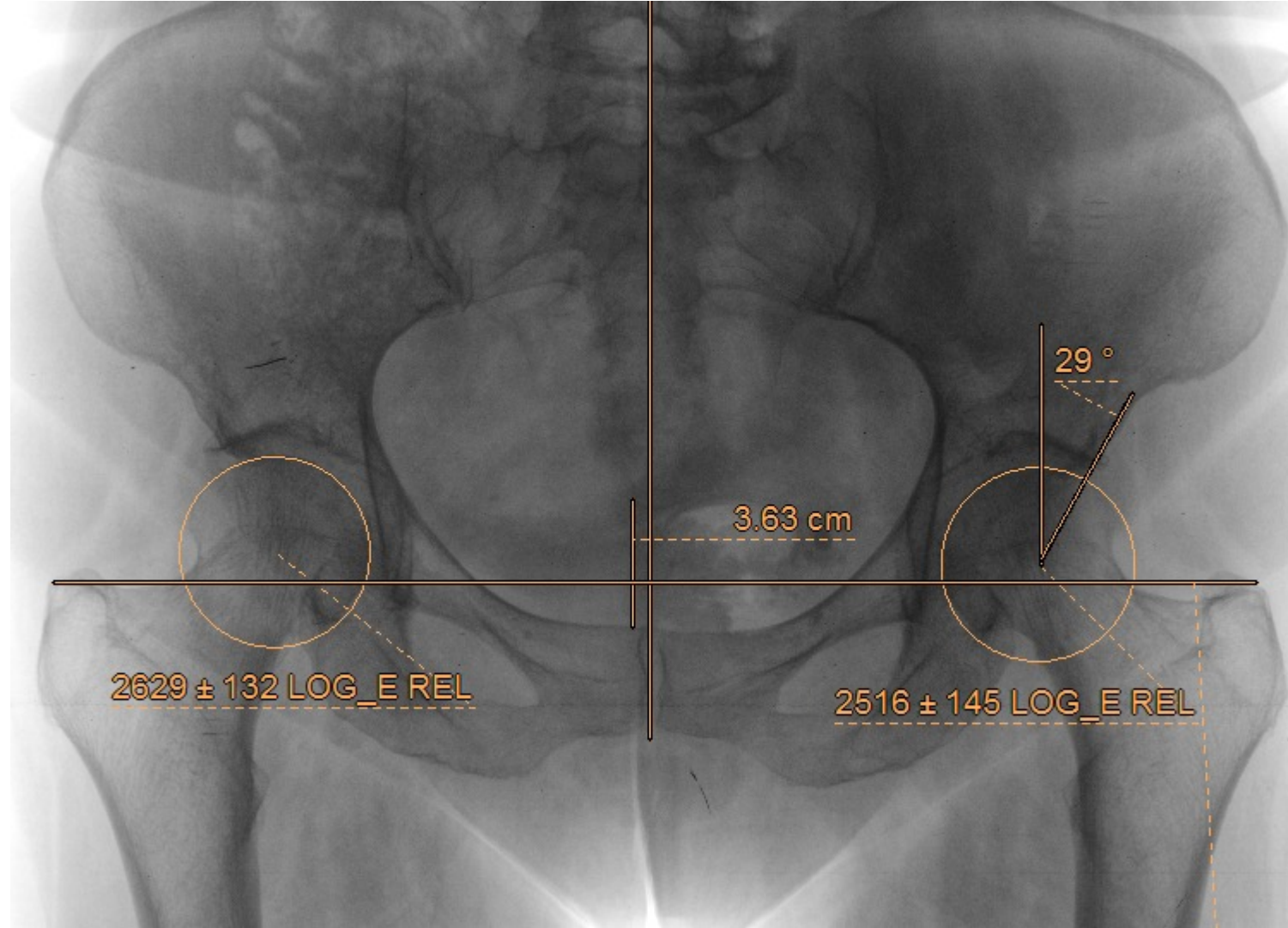




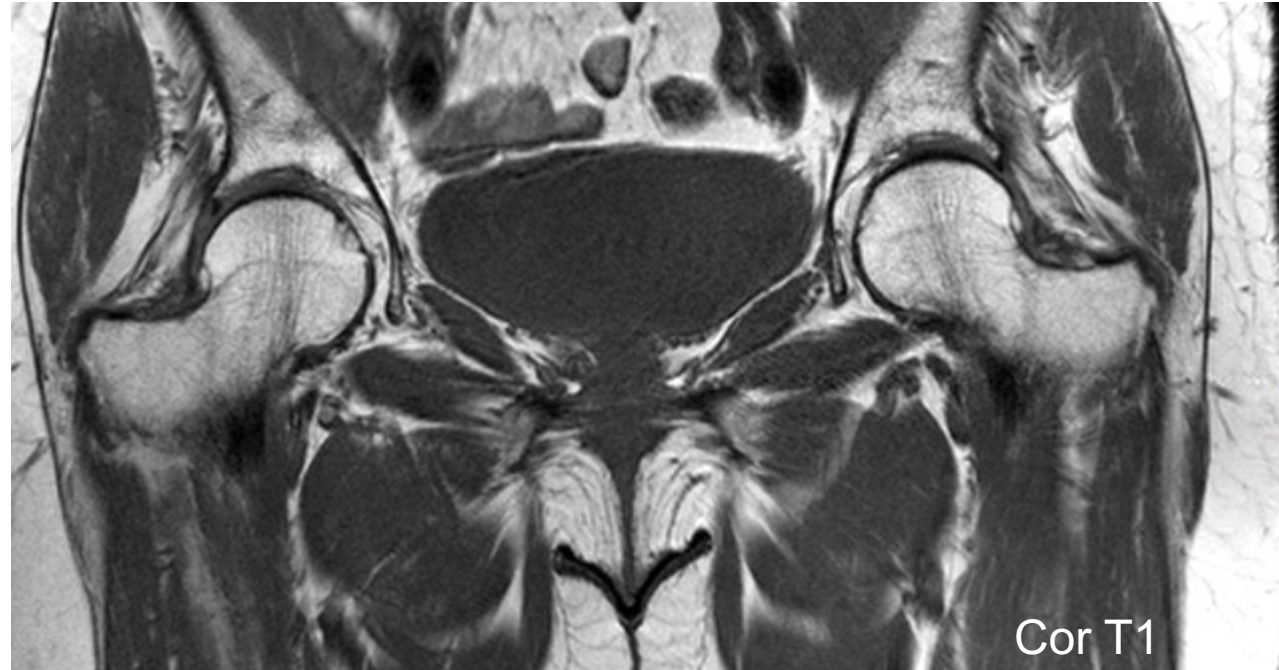
Rx (2016)



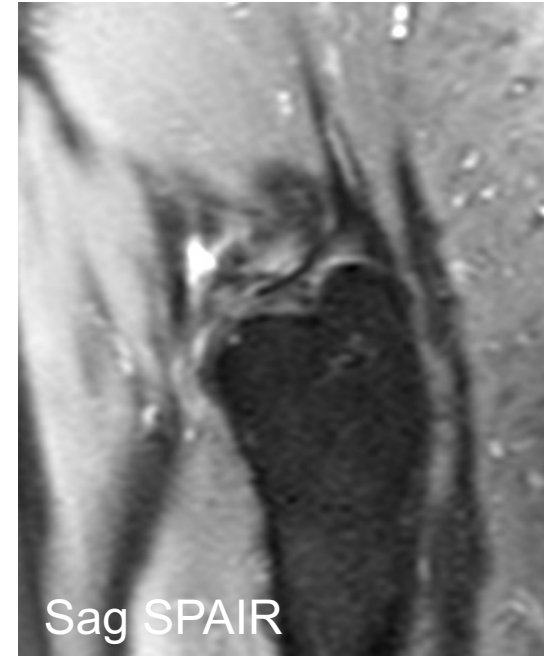
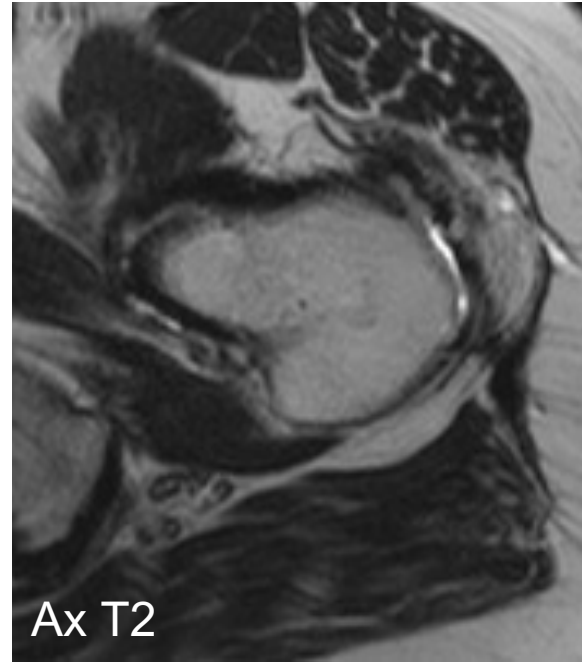
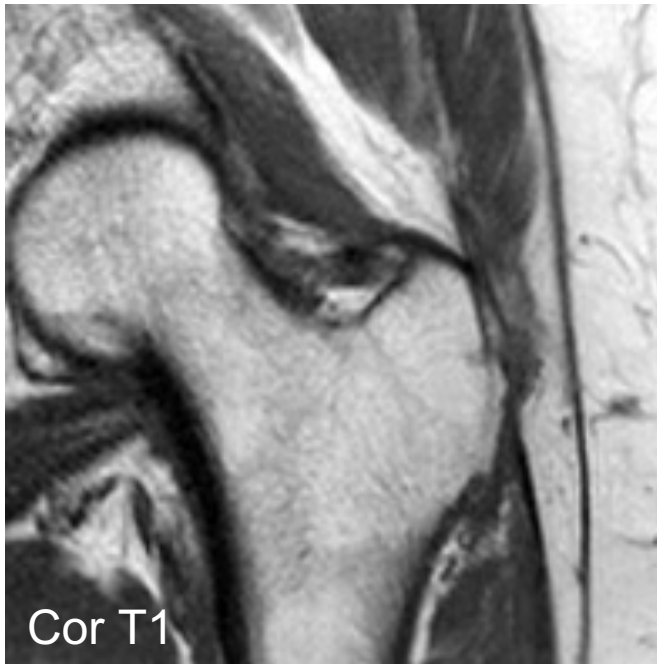Rx (2016)

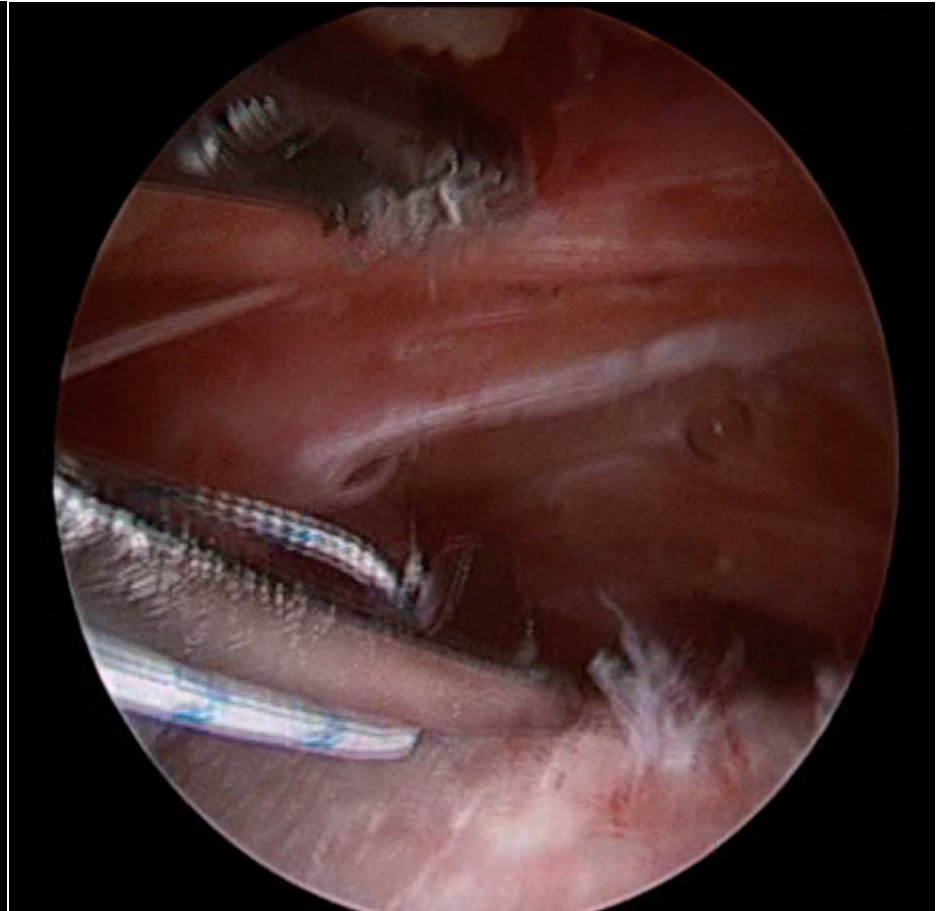
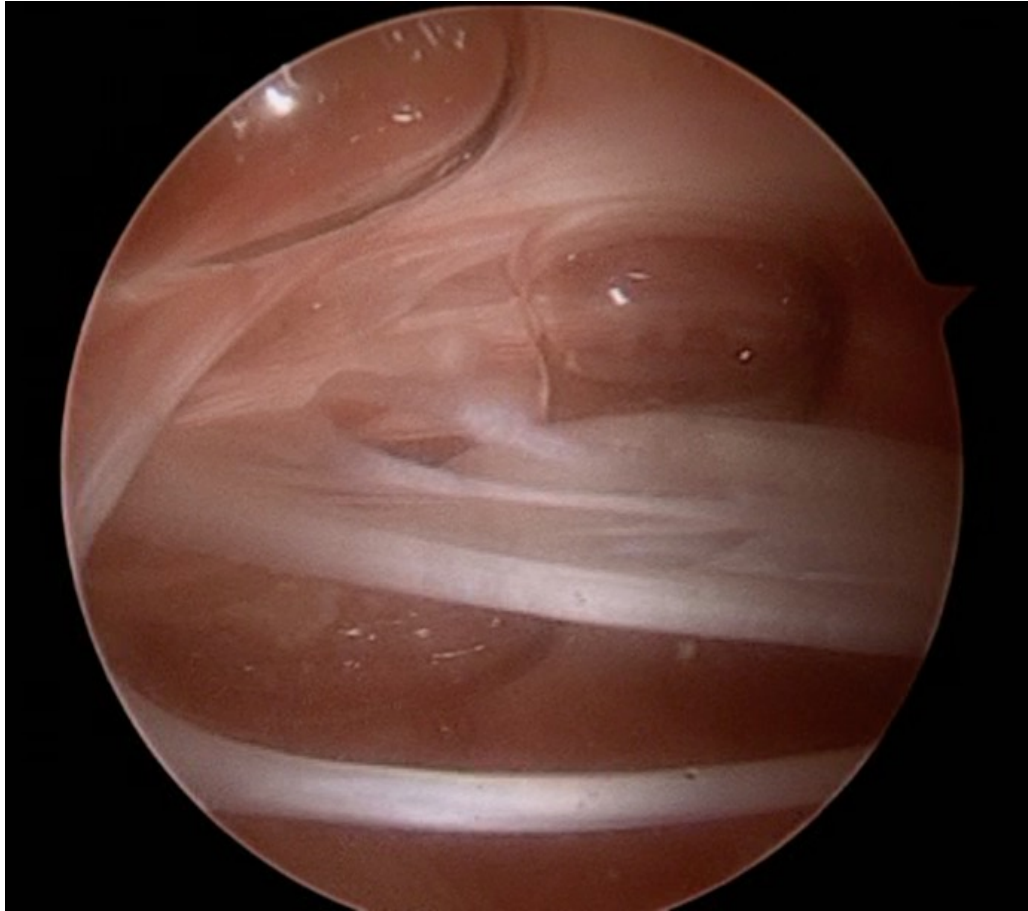


RM (2016)

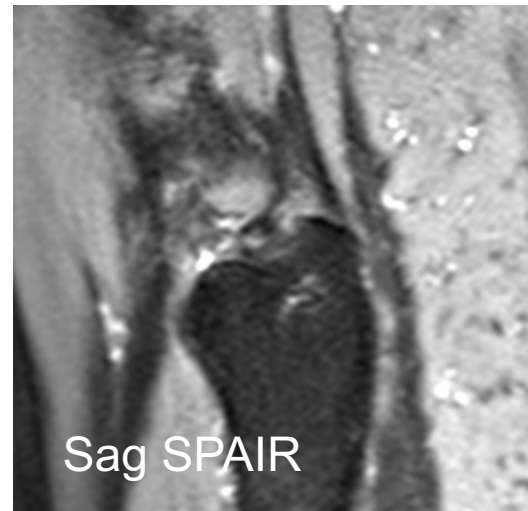
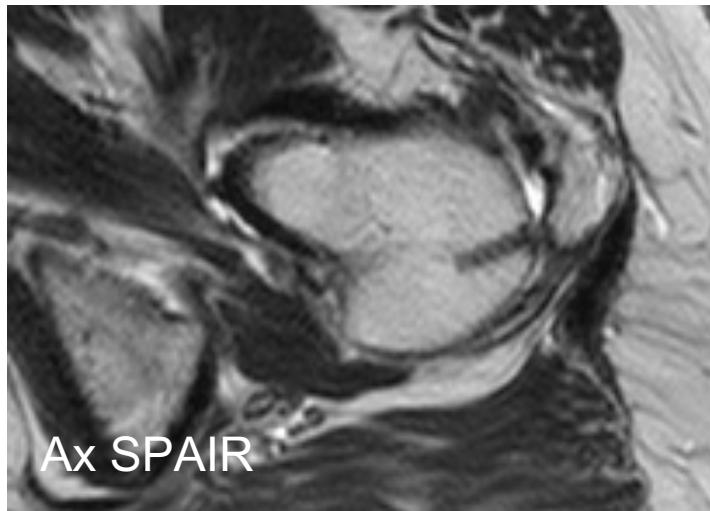
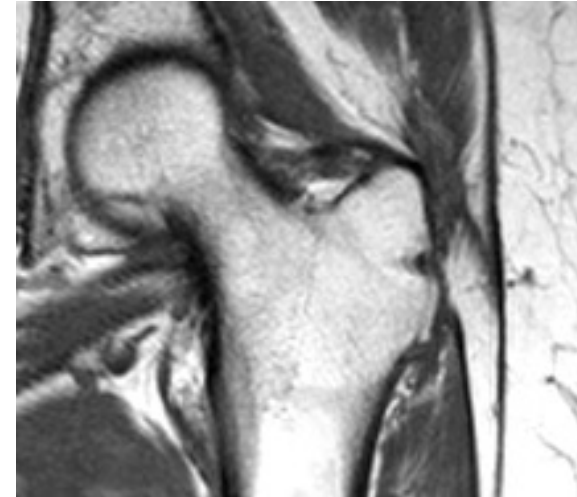
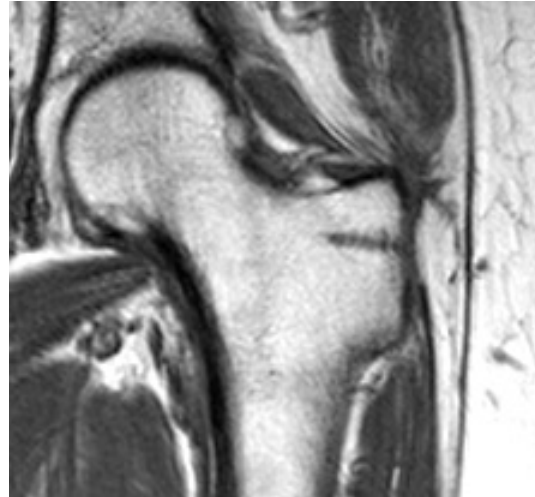
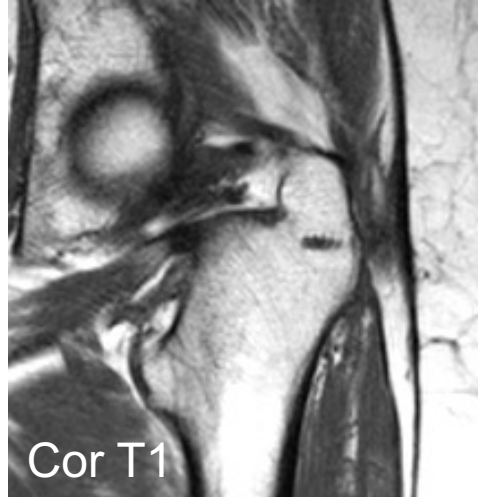

RM (2016)





RM (2017)



Control 6m
EVA 3

Control 1a
EVA 9
NAHS 46.3
WOMC dolor 15



Opciones

- NADA; pobre CdV, no deseado por paciente
- Re-IQ: Nueva reparación tendinosa (% recidiva?)
- Reparación tendinosa + aumentación
 - Mallas
 - Whiteside (evidencia sólo para inestabilidad)
- Otras Cirugías
 - Cambiar la biomecánica pelvitrocantéricos (ninguna evidencia, sólo serie clínica)



Opciones

- Opción 1.
 - Re-rotura 11% a 6 m y 31% a 12 m
Davies H, Zhaeentan S, Tavakkolizadeh A, Janes G.
Surgical repair of chronic tears of the hip abductor mechanism.
Hip Int. 2009;19(4):372-6.
 - There may be underlying biomechanical factors that needs to be addressed or our surgical technique may need to be refined to improve the results of repair



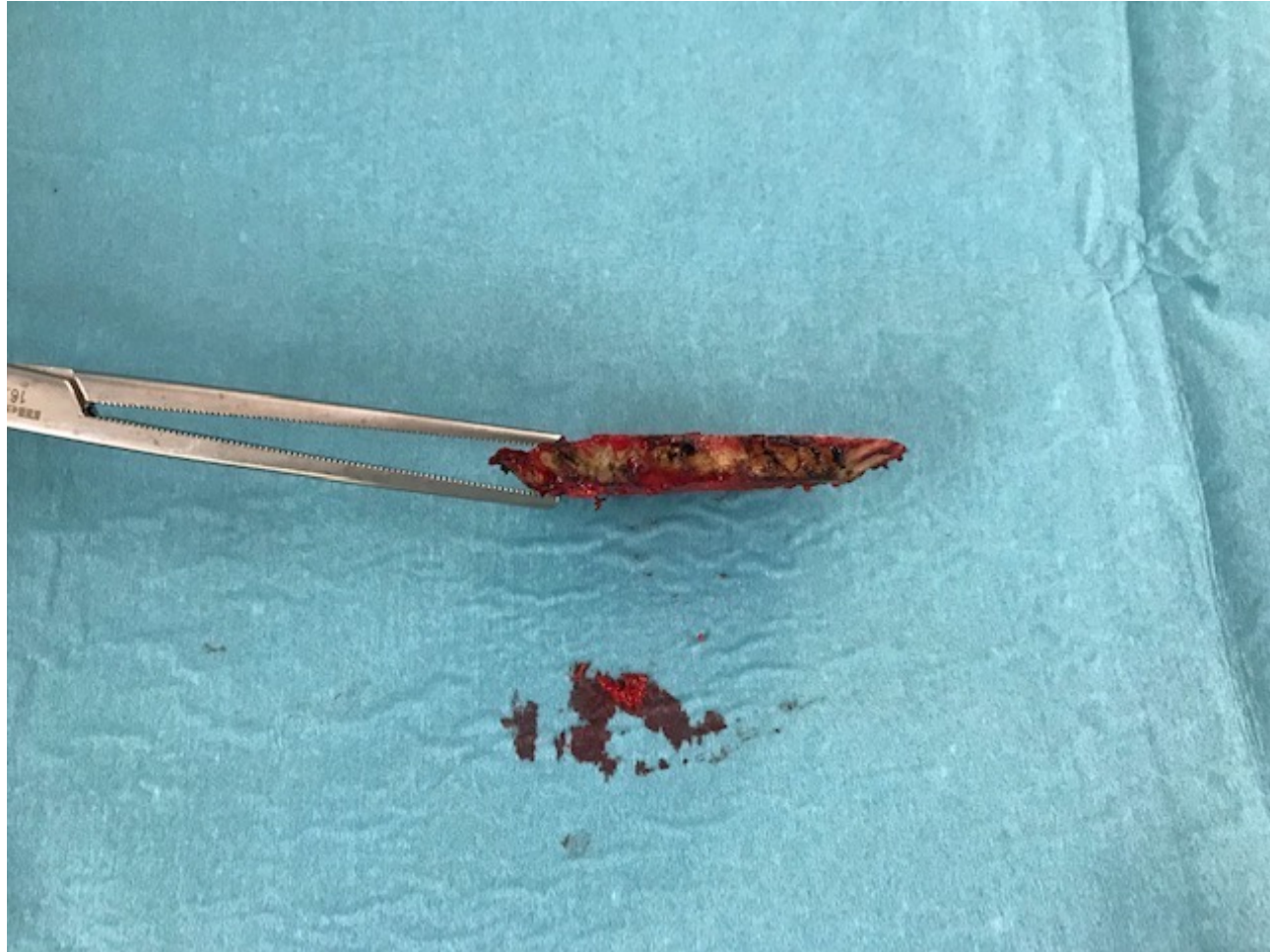
Opciones

- Opción 2
 - Reparación + aumentación
 1. Bucher TA, Darcy P, Ebert JR, Smith A, Janes G
augmented double layer technique employing LARS (ligament Augmentation Reconstruction System). Hip Int. 2014.
 2. Fink et al (47) 2012
Open gluteal tendon repair using trans-osseous fixation, secured further with a nonresorbable collagen patch. Oper Orthop Traumatol. 2012
 3. Rao et al (29) 2012 Open gluteal tendon repair with trans-osseous sutures, augmented by an acellular human dermal matrix allograft. Int Orthop. 2012

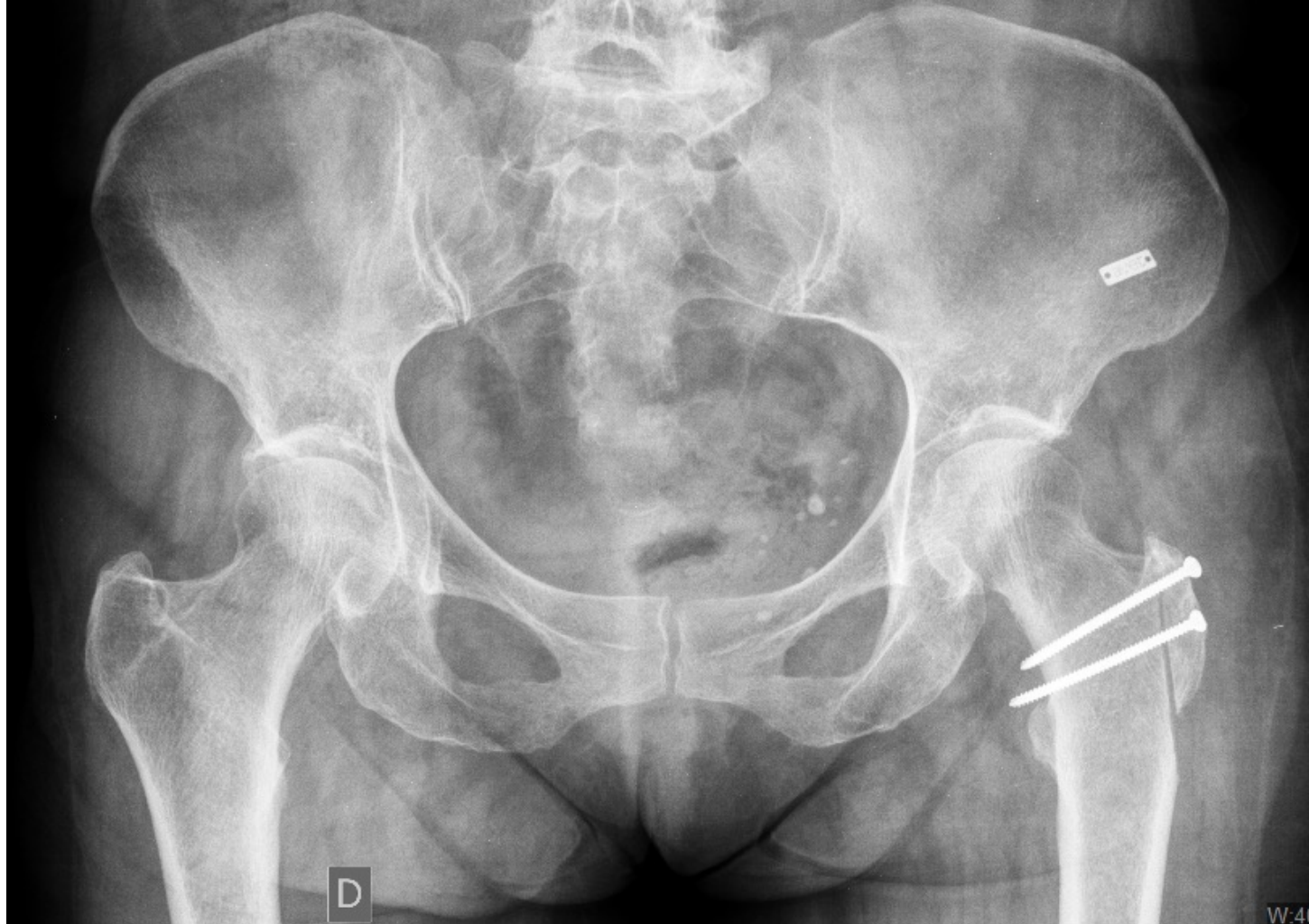

Opciones

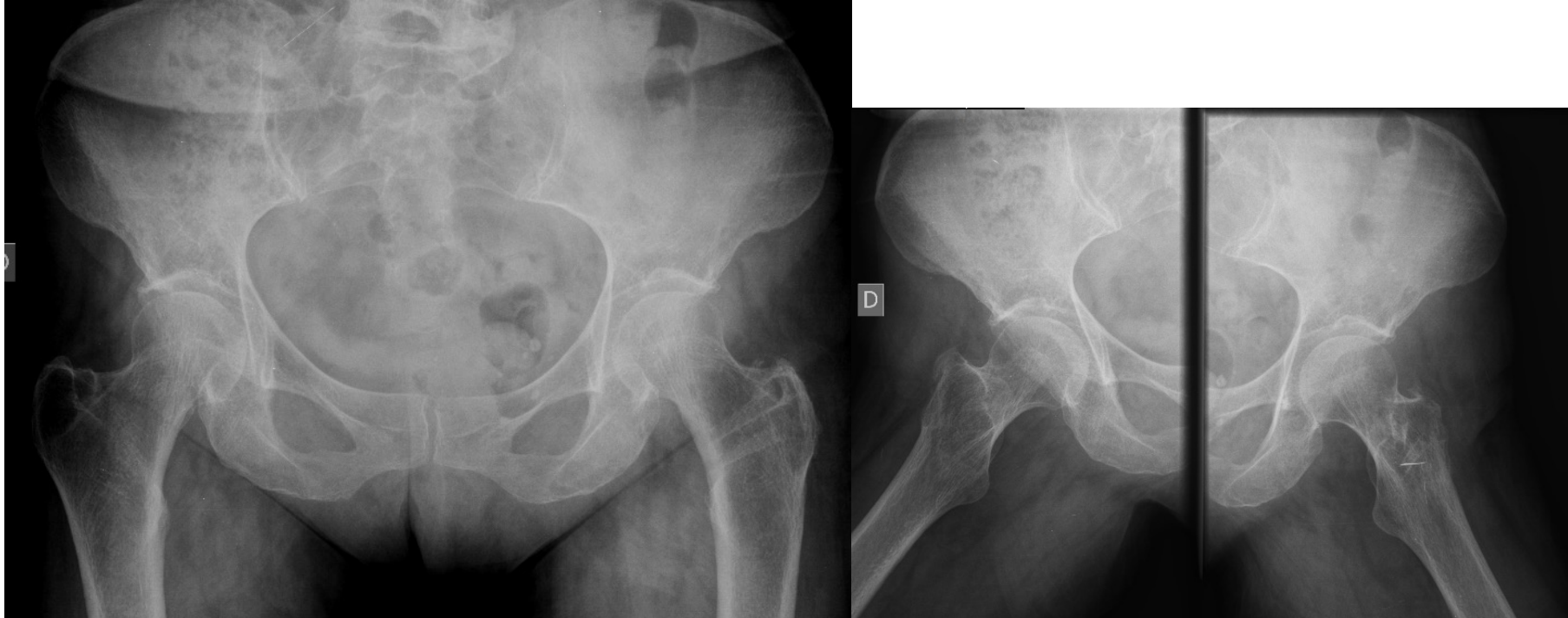
- Opción 3
 - Cambio en la biomecánica PT
- Govaert LH, van der Vis HM, Marti RK, Albers GH.
Trochanteric reduction osteotomy as a treatment for refractory trochanteric bursitis.
J Bone Joint Surg Br. 2003 Mar;85(2):199-203.



Rx (Postop)



Rx (3a Postop)



- EVA 2/10
- NAHS 91.25
- WOMAC dolor 6
- EQ5 100



traumatologia

www.doctormarctey.com

