

9

CONGRESO CONJUNTO
AEA - SEROD

9th JOINT AEA-SEROD CONGRESS

MURCIA

1, 2, 3 DE JUNIO | 2022



Tratamiento de la inestabilidad de los peroneos

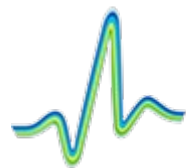
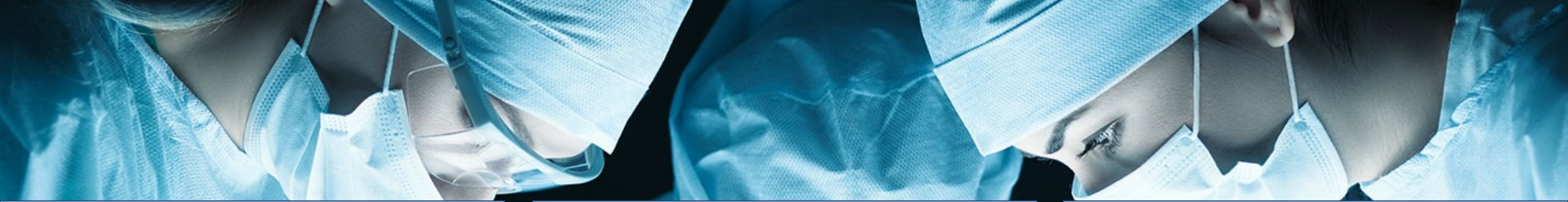Rodrigo Díaz Fernández MD PhD FEBOT

Unidad Docente Acreditada de Pie y Tobillo. Hospital de Manises

Unidad de Pie y Tobillo. Hospital Quirónsalud Valencia

Universidad Católica de Valencia, San Vicente Mártir





Hospital
de Manises



Hospital
quirónsalud
Valencia



Universidad
Católica
de Valencia
San Vicente Mártir



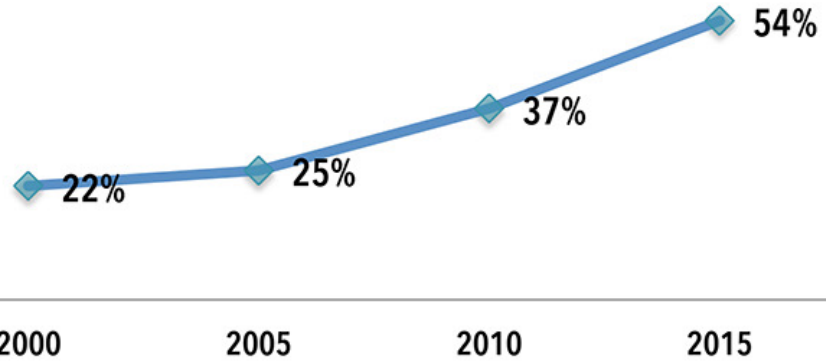
9

CONGRESO CONJUNTO
AEA - SEROD
9th JOINT AEA-SEROD CONGRESS
MURCIA
1, 2, 3 DE JUNIO | 2022

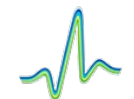

Tratamiento de la inestabilidad de los peroneos

EVOLUCION PRÁCTICA DEPORTIVA ENTRE LA POBLACIÓN RESIDENTE EN ESPAÑA MAYOR DE 15 AÑOS



Ministerio de Educación Cultura y Deporte



Hospital de Manises

9

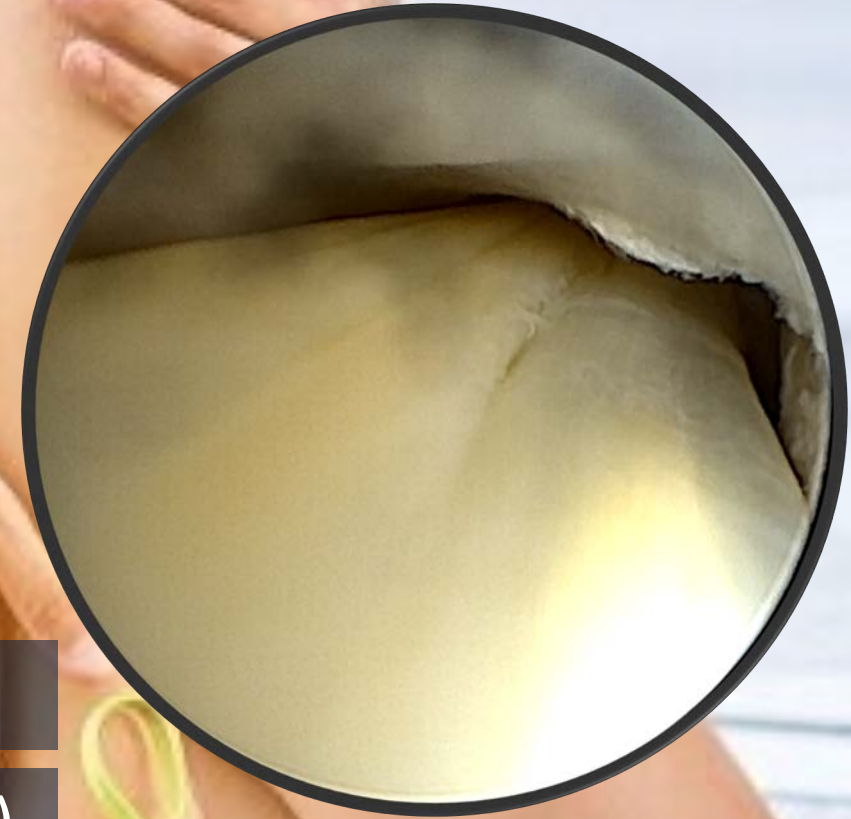
CONGRESO CONJUNTO
AEA - SEROD
9th JOINT AEA-SEROD CONGRESS
MURCIA
1, 2, 3 DE JUNIO | 2022



Tratamiento de la inestabilidad de los peroneos

Patología de los tendones peroneos

- Tendinopatías (Tendinitis, tendinosis, tenosinovitis)
- Roturas tendinosas (parciales o totales)
- Luxación o subluxación

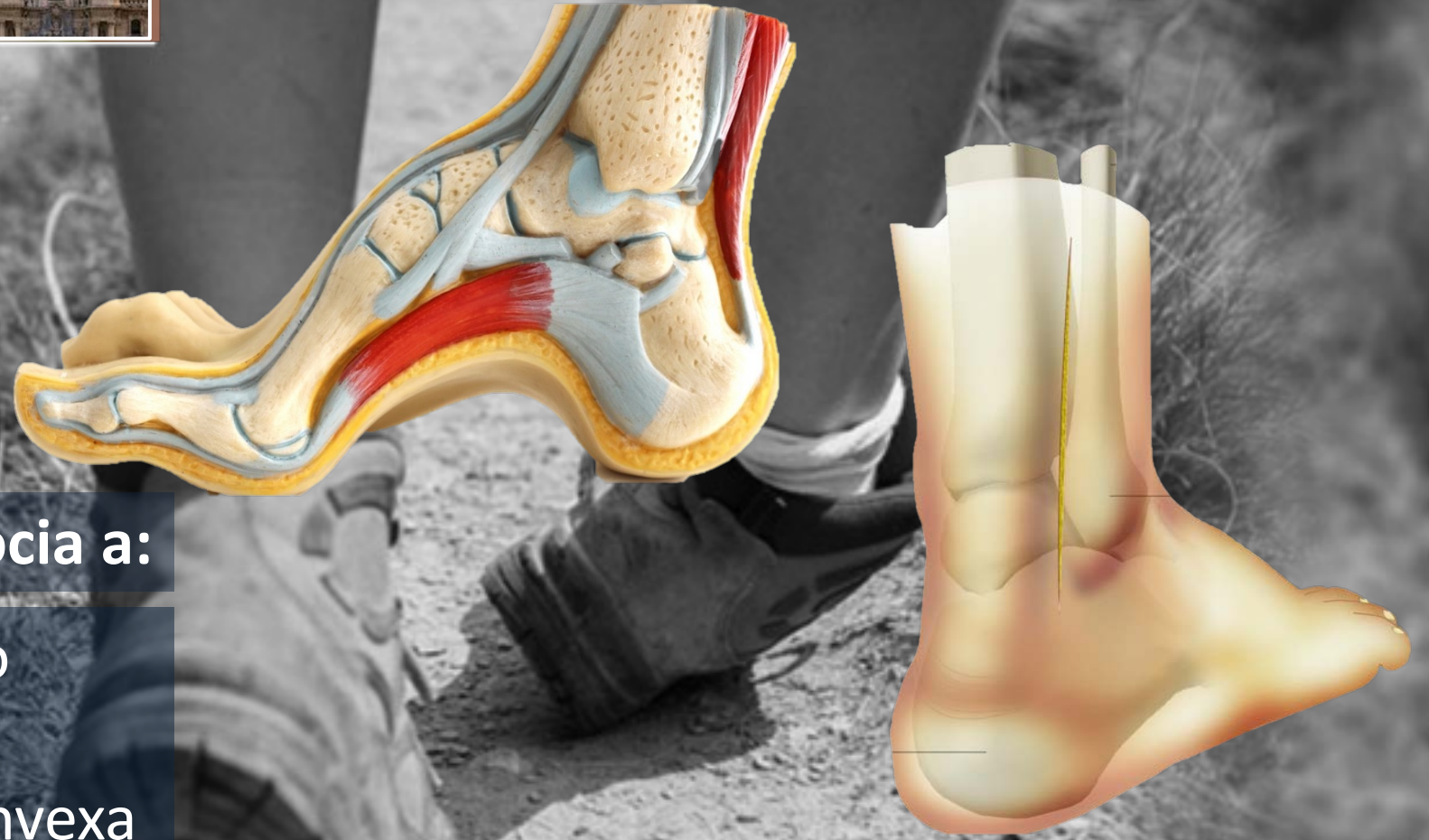

9

CONGRESO CONJUNTO
AEA - SEROD
9th JOINT AEA-SEROD CONGRESS
MURCIA
1, 2, 3 DE JUNIO | 2022



Tratamiento de la inestabilidad de los peroneos



La luxación/sublux se asocia a:

- Inestabilidad de tobillo
- Pie cavo varo
- Cara retromaleolar convexa

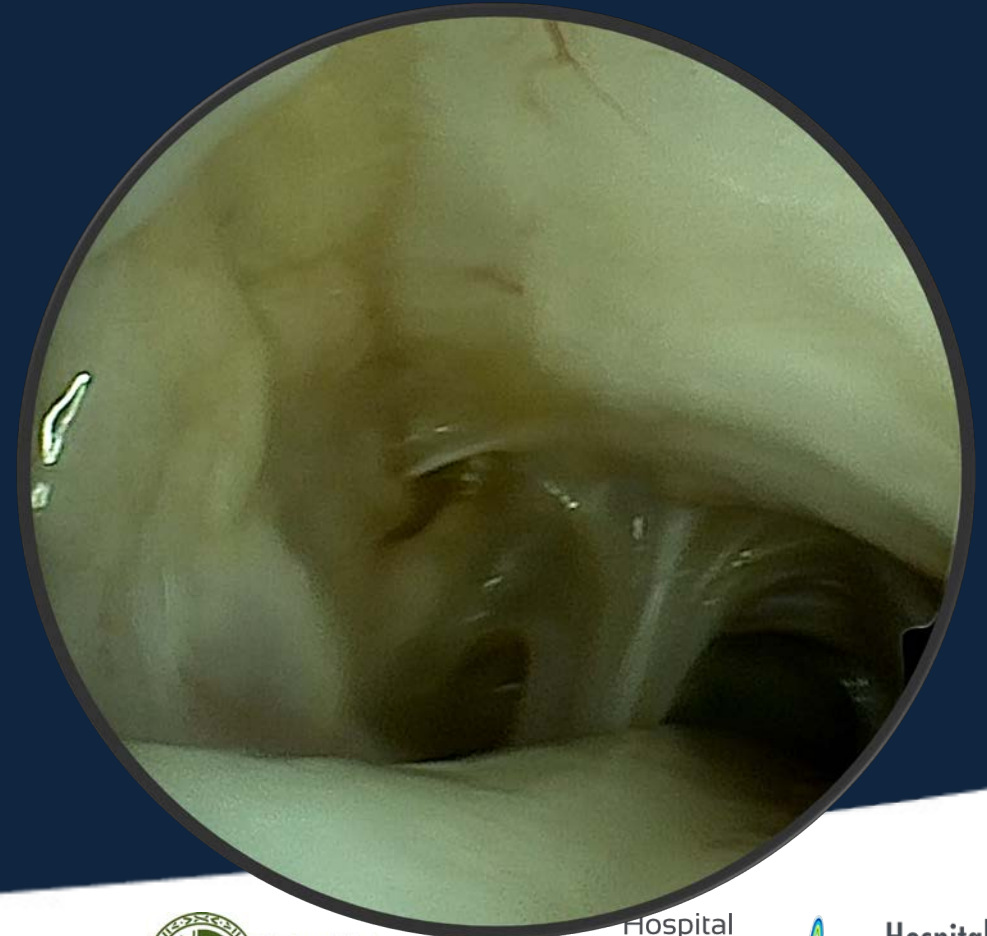
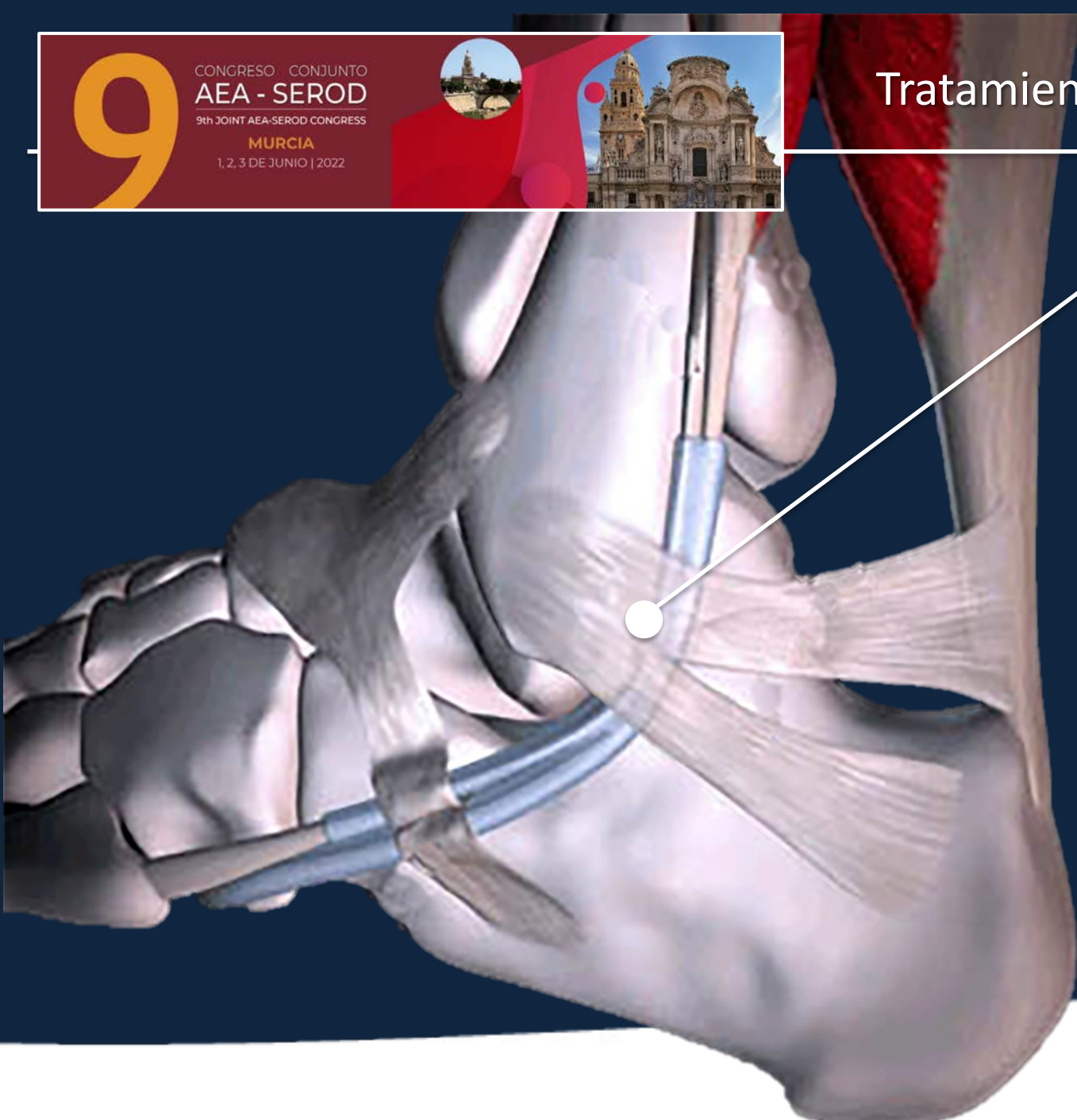9

CONGRESO CONJUNTO
AEA - SEROD
9th JOINT AEA-SEROD CONGRESS
MURCIA
1, 2, 3 DE JUNIO | 2022



Tratamiento de la inestabilidad de los peroneos

Retináculo Superior Peroneos



9

CONGRESO CONJUNTO
AEA - SEROD
9th JOINT AEA-SEROD CONGRESS
MURCIA
1, 2, 3 DE JUNIO | 2022



Tratamiento de la inestabilidad de los peroneos

Patomecánica:

Dorsiflexión forzada del tobillo

+

Eversión del retropié

+

Contracción de los peroneos

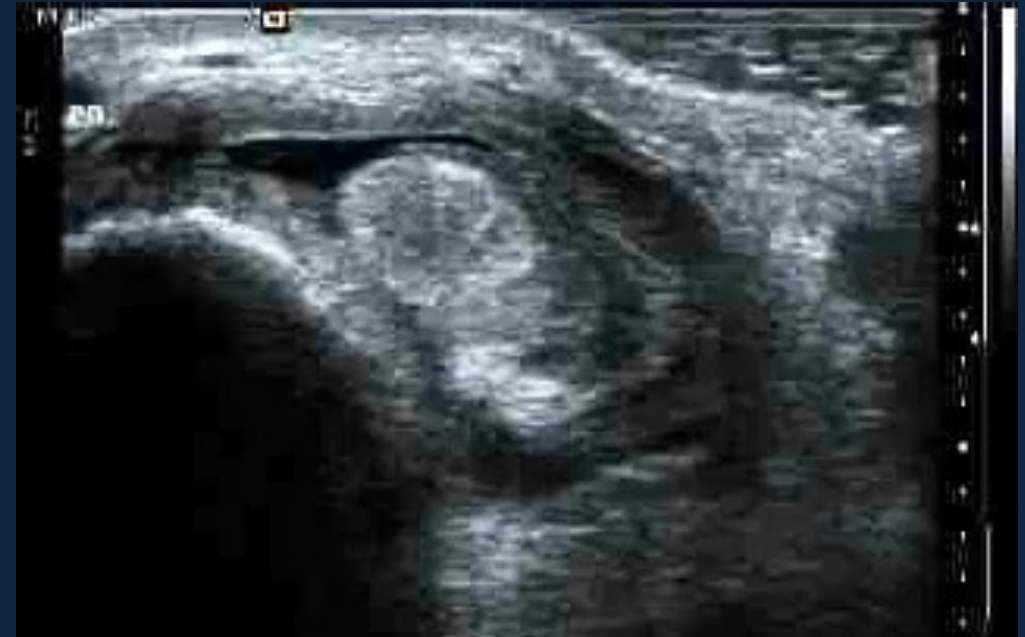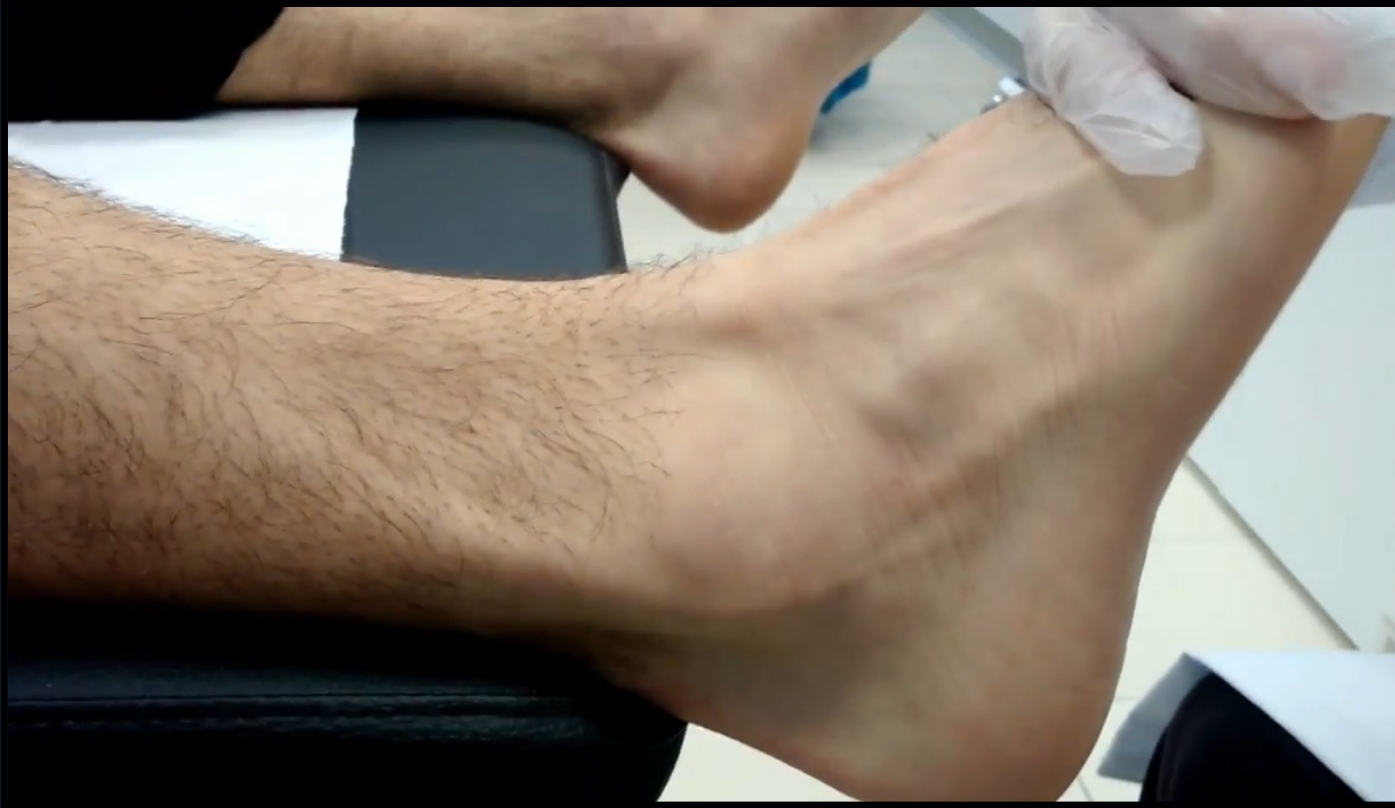9

CONGRESO CONJUNTO
AEA - SEROD
9th JOINT AEA-SEROD CONGRESS
MURCIA
1, 2, 3 DE JUNIO | 2022



Tratamiento de la inestabilidad de los peroneos

Luxación Extravaina

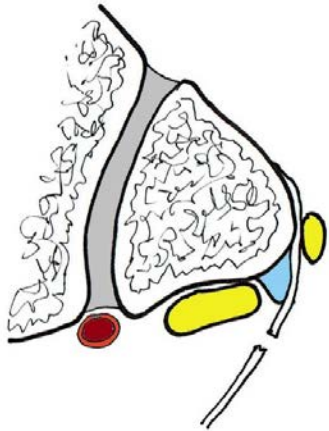
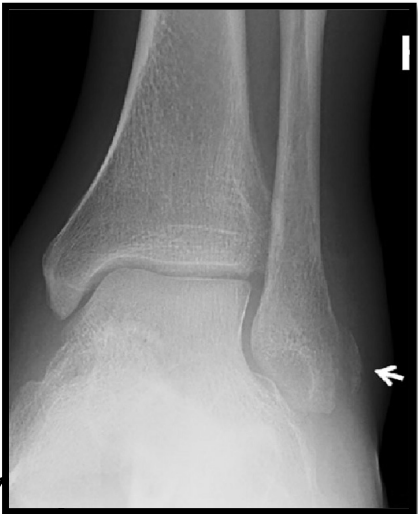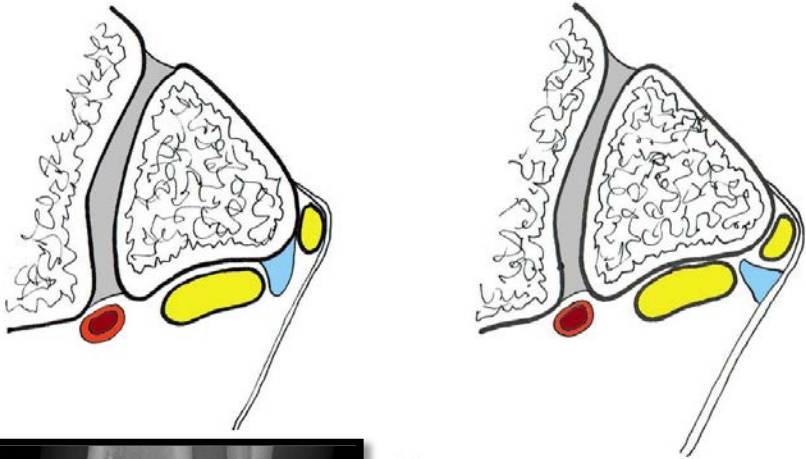




Tratamiento de la inestabilidad de los peroneos

Clasificación de Eckert y Davis

- Grado I avulsión del RPS desde el maléolo peroneal y los tendones quedan situados entre el hueso y el periostio, es el tipo más frecuente.
- Grado II fibrocartílago se arranca junto al retináculo y los tendones se sitúan entre el fibrocartílago y el peroné.
- Grado III avulsión de una fina capa de hueso desde el maléolo peroneal, dando lugar al *fleck sign*.
- Oden añadió un grado IV retináculo se desgarró desde su inserción posterior a nivel del calcáneo y la fascia del tendón de Aquiles y el tendón se sitúan superficial al retináculo



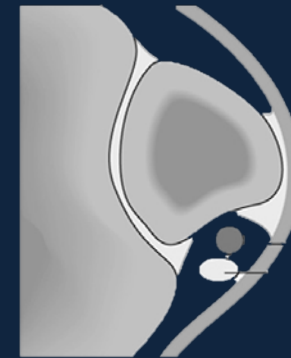
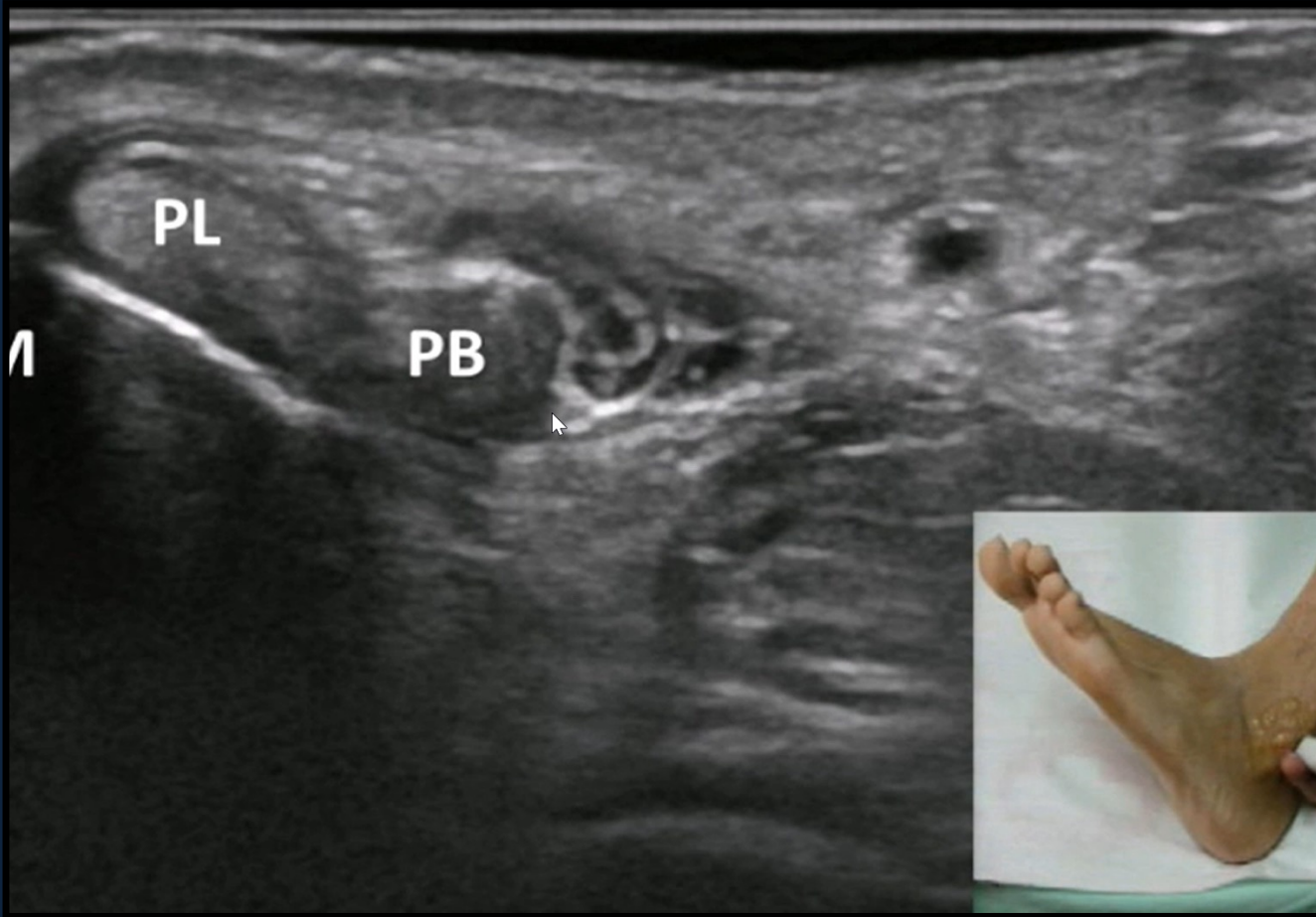
9

CONGRESO CONJUNTO
AEA - SEROD
9th JOINT AEA-SEROD CONGRESS
MURCIA
1, 2, 3 DE JUNIO | 2022

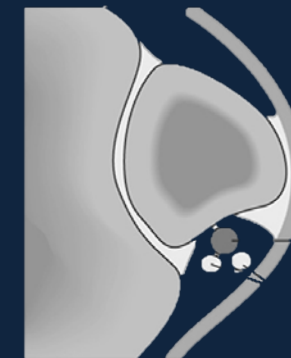


Tratamiento de la inestabilidad de los peroneos

Luxación Intravaina



Raikin Tipo A



Raikin Tipo B

Tratamiento conservador

- Lesiones agudas pueden ser tratadas mediante inmovilización, aunque con una baja probabilidad de éxito (26% a 57%)
- La mayoría de casos requerirán tratamiento quirúrgico
- Yeso en descarga 6 semanas puede ser una buena alternativa al tratamiento quirúrgico, efectivo en 62%–83% (*Bakker et al. 2020*)



Tratamiento quirúrgico

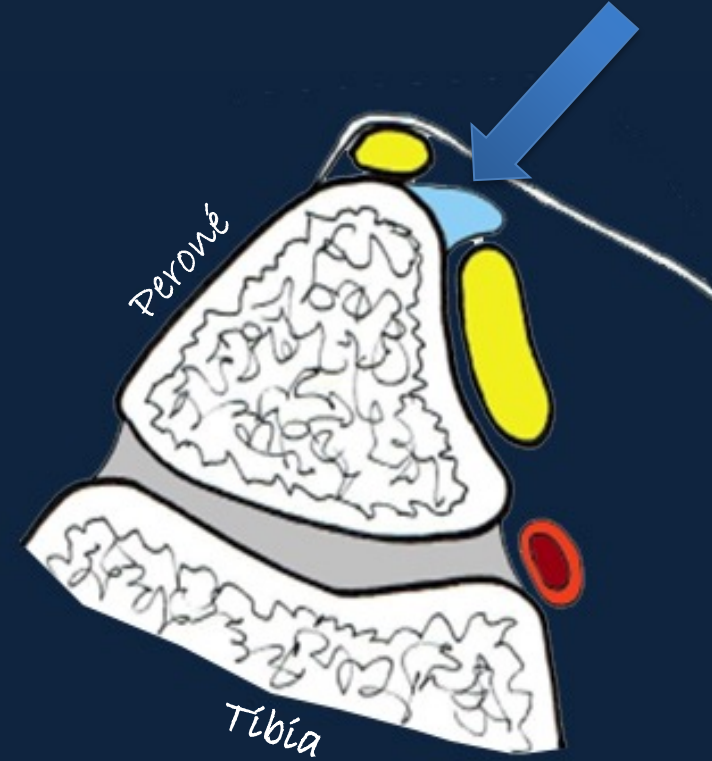
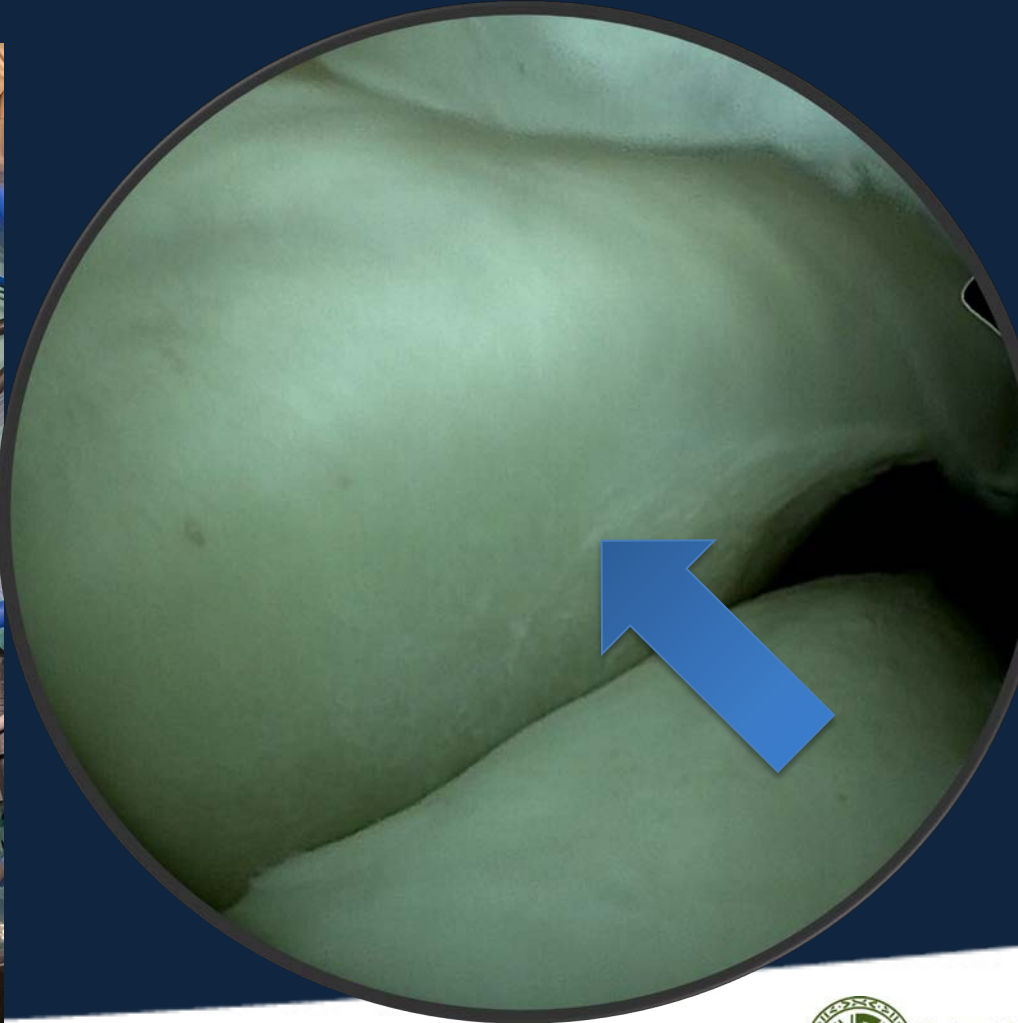
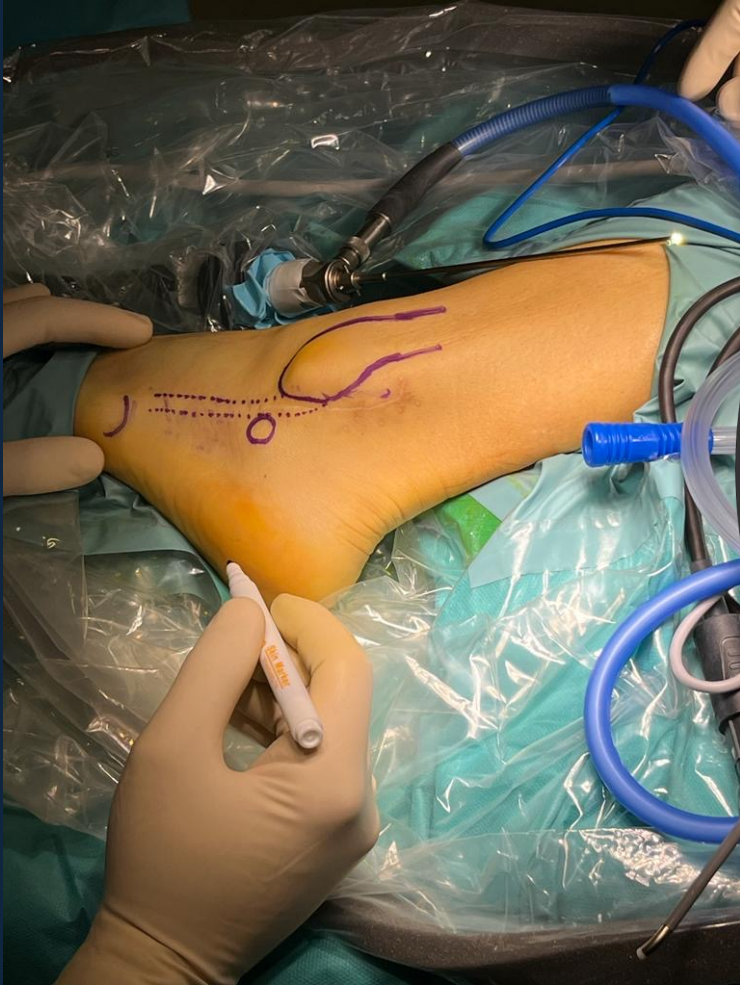- Reparación directa del RSP (Agudas y crónicas)
- Profundización del surco retromaleolar
- Autoinjerto de Aquiles, peroneus brevis, plantaris longus
- Bloque óseo
- Re-routing por debajo del LPC

9

CONGRESO CONJUNTO
AEA - SEROD
9th JOINT AEA-SEROD CONGRESS
MURCIA
1, 2, 3 DE JUNIO | 2022



Tratamiento de la inestabilidad de los peroneos

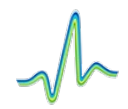
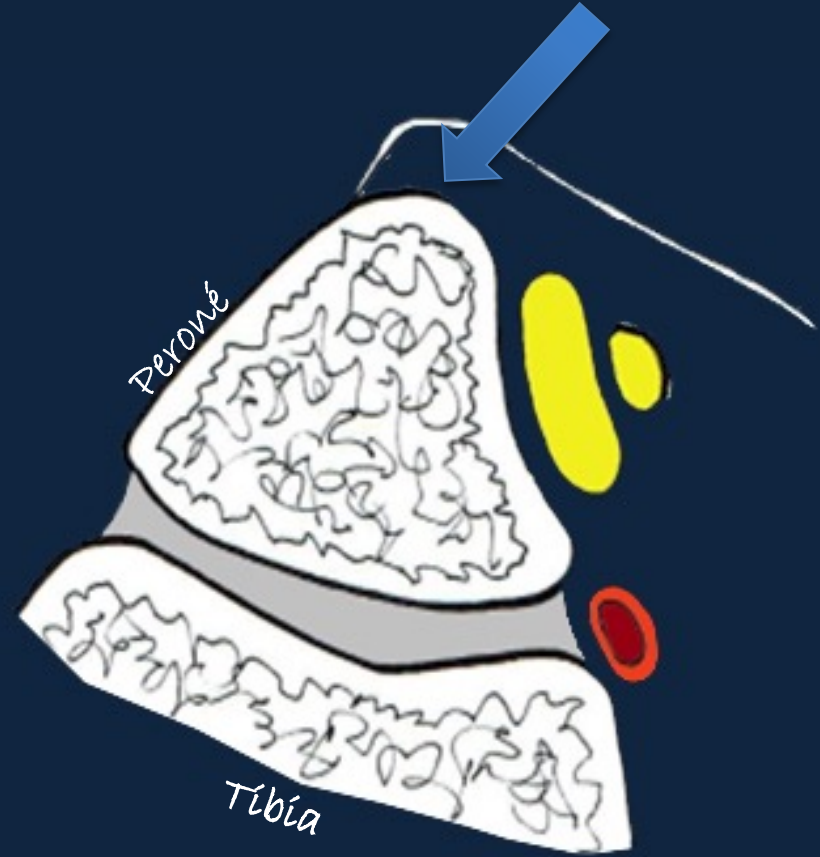
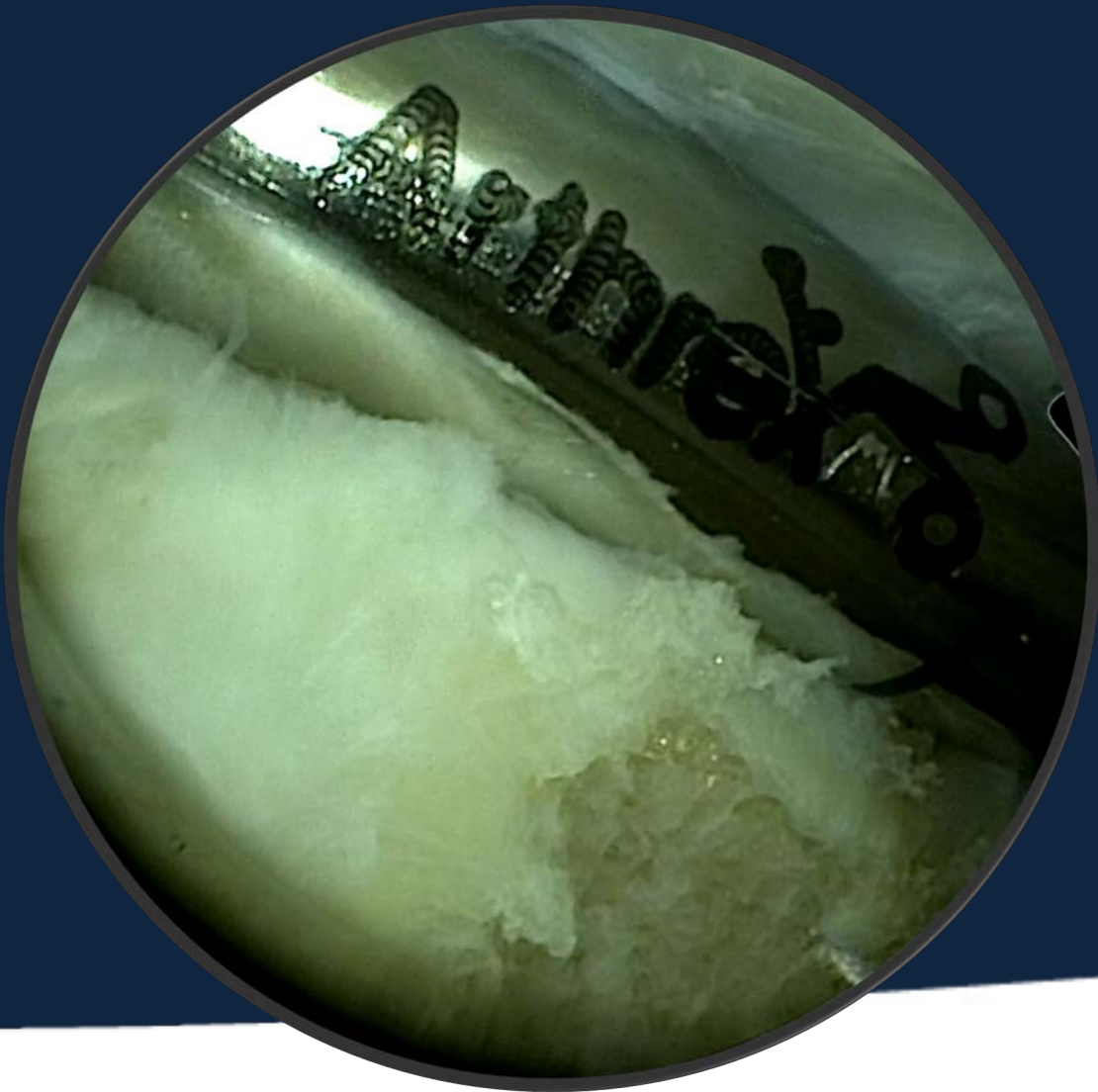


9

CONGRESO CONJUNTO
AEA - SEROD
9th JOINT AEA-SEROD CONGRESS
MURCIA
1, 2, 3 DE JUNIO | 2022



Tratamiento de la inestabilidad de los peroneos

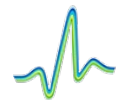
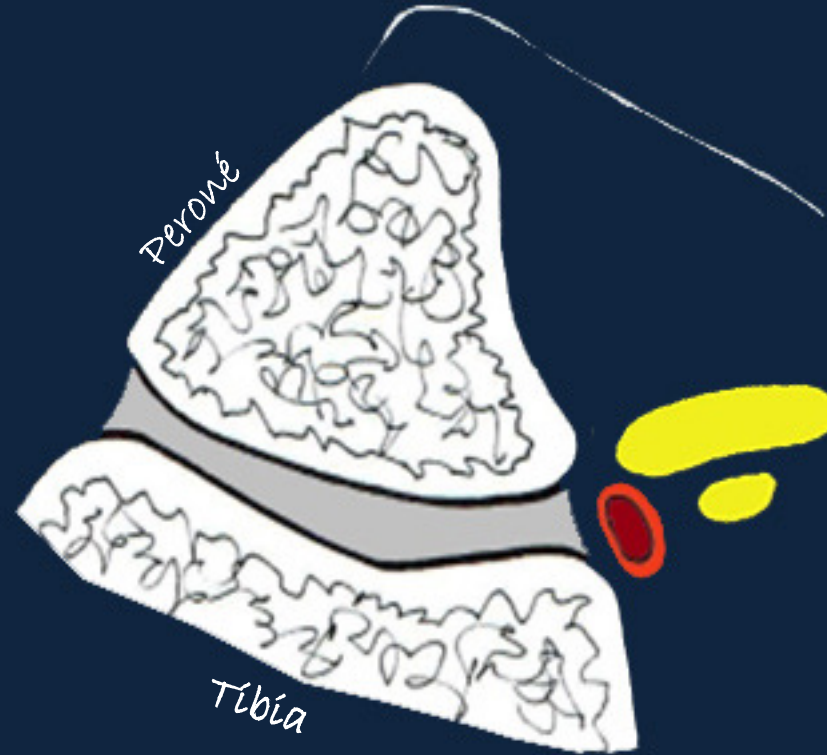
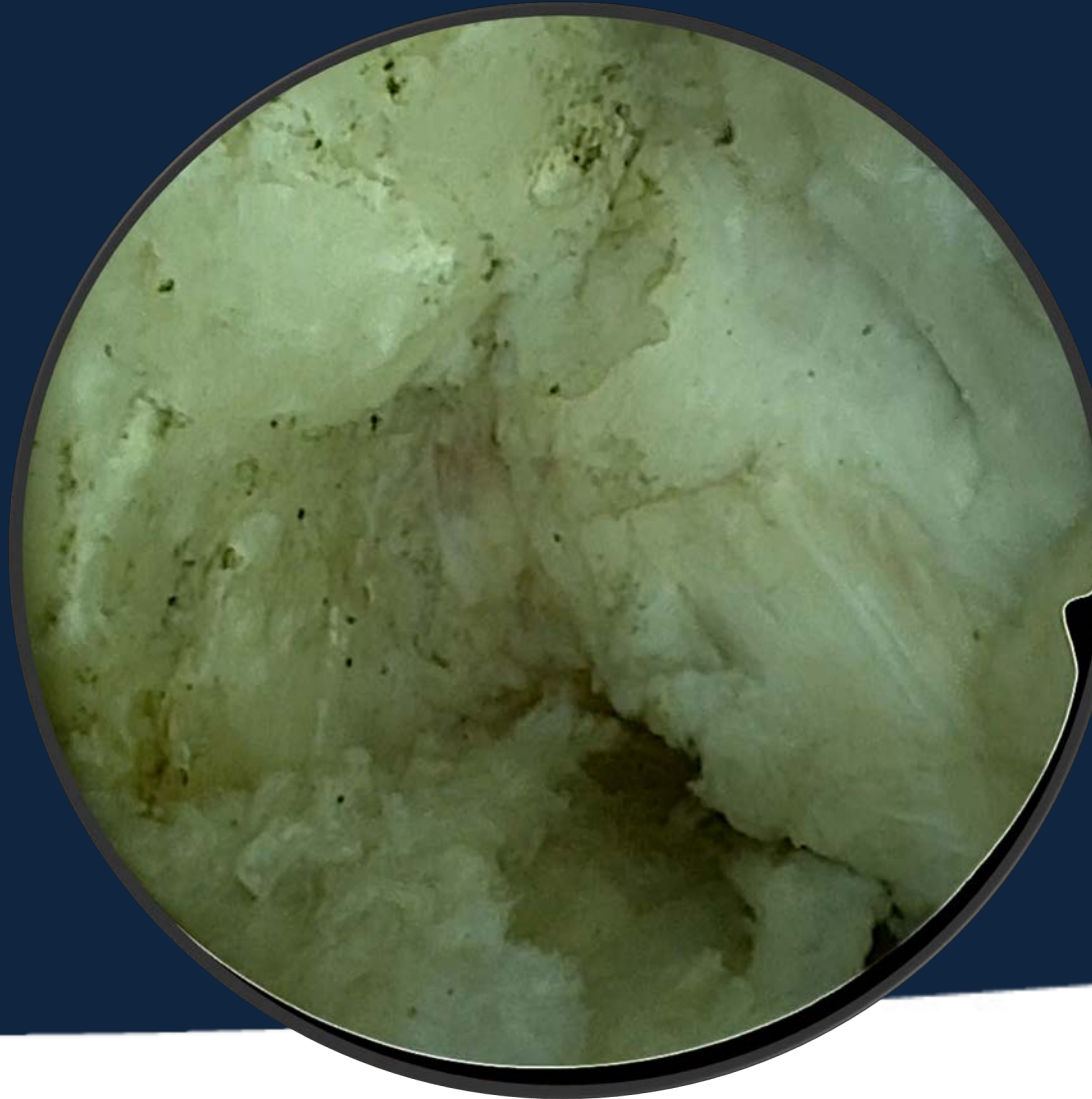


9

CONGRESO CONJUNTO
AEA - SEROD
9th JOINT AEA-SEROD CONGRESS
MURCIA
1, 2, 3 DE JUNIO | 2022



Tratamiento de la inestabilidad de los peroneos

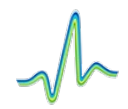
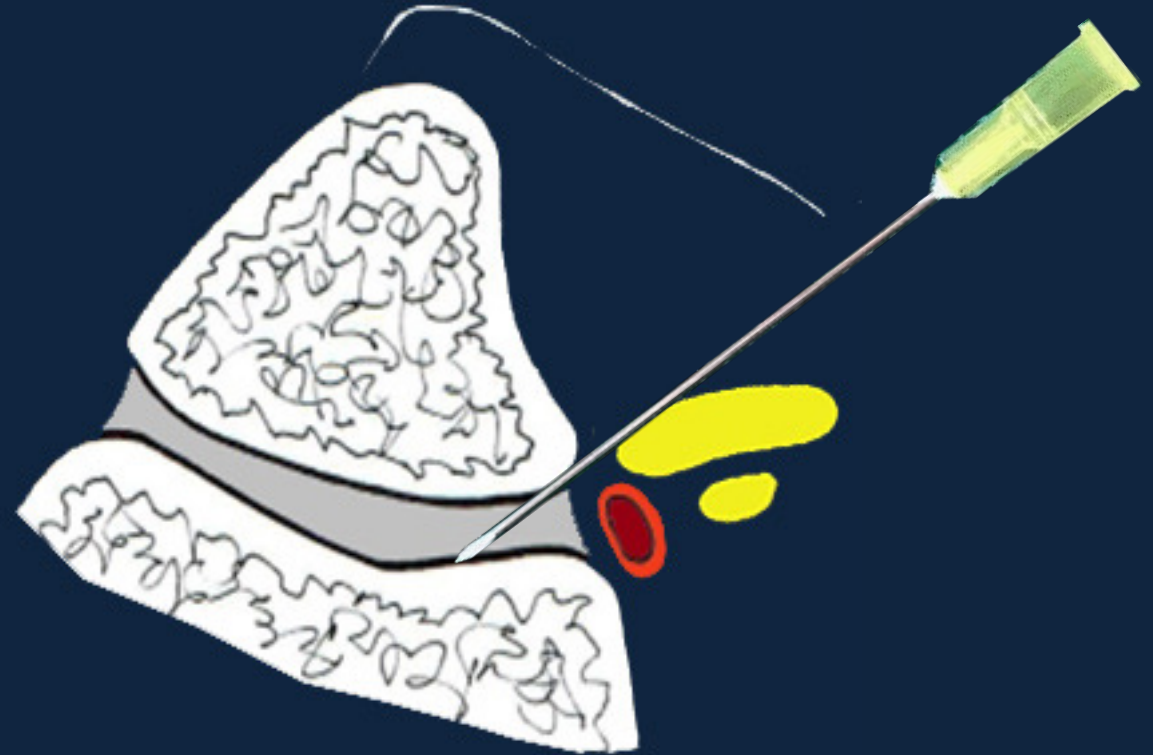



9

CONGRESO CONJUNTO
AEA - SEROD
9th JOINT AEA-SEROD CONGRESS
MURCIA
1, 2, 3 DE JUNIO | 2022



Tratamiento de la inestabilidad de los peroneos



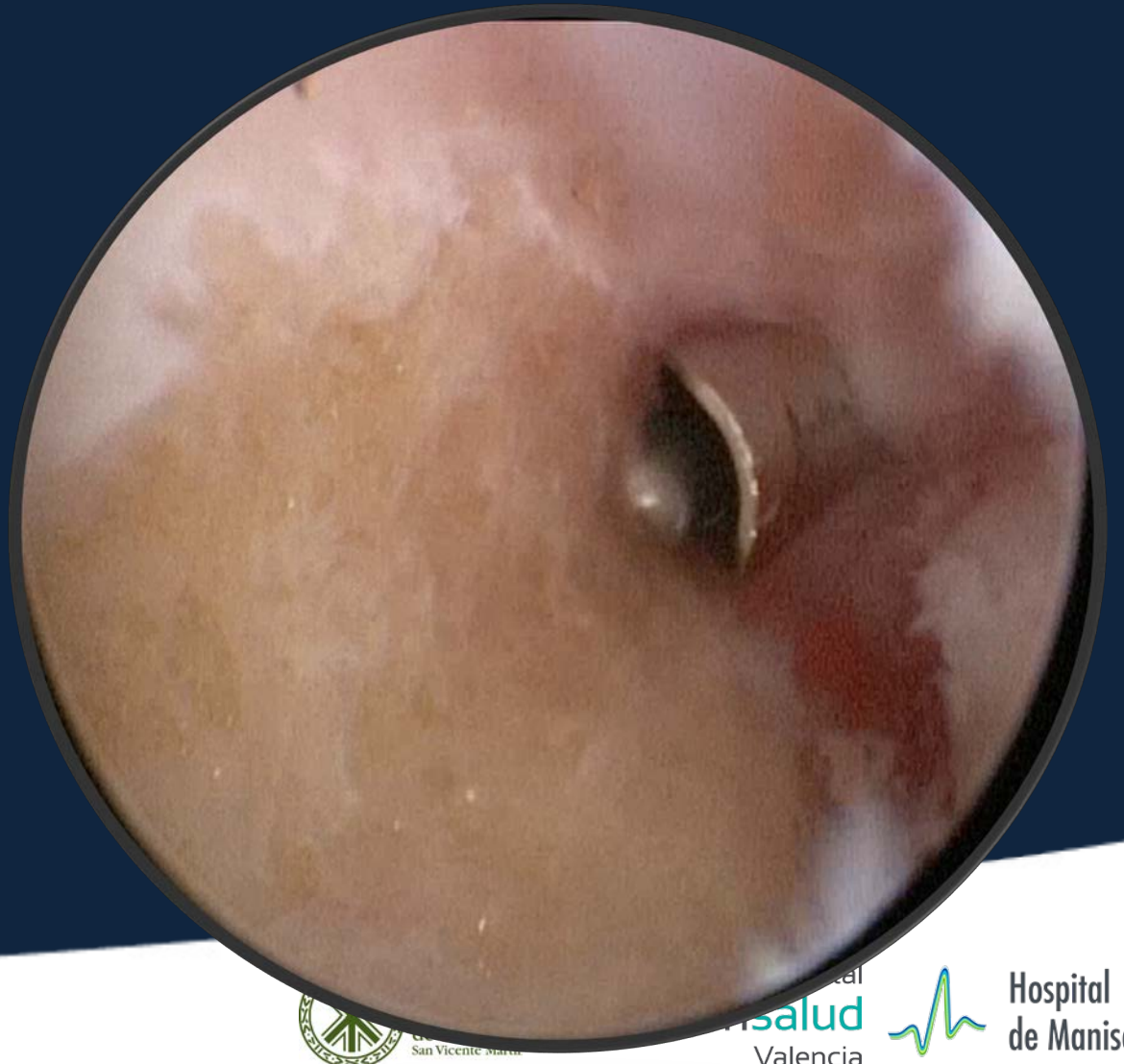
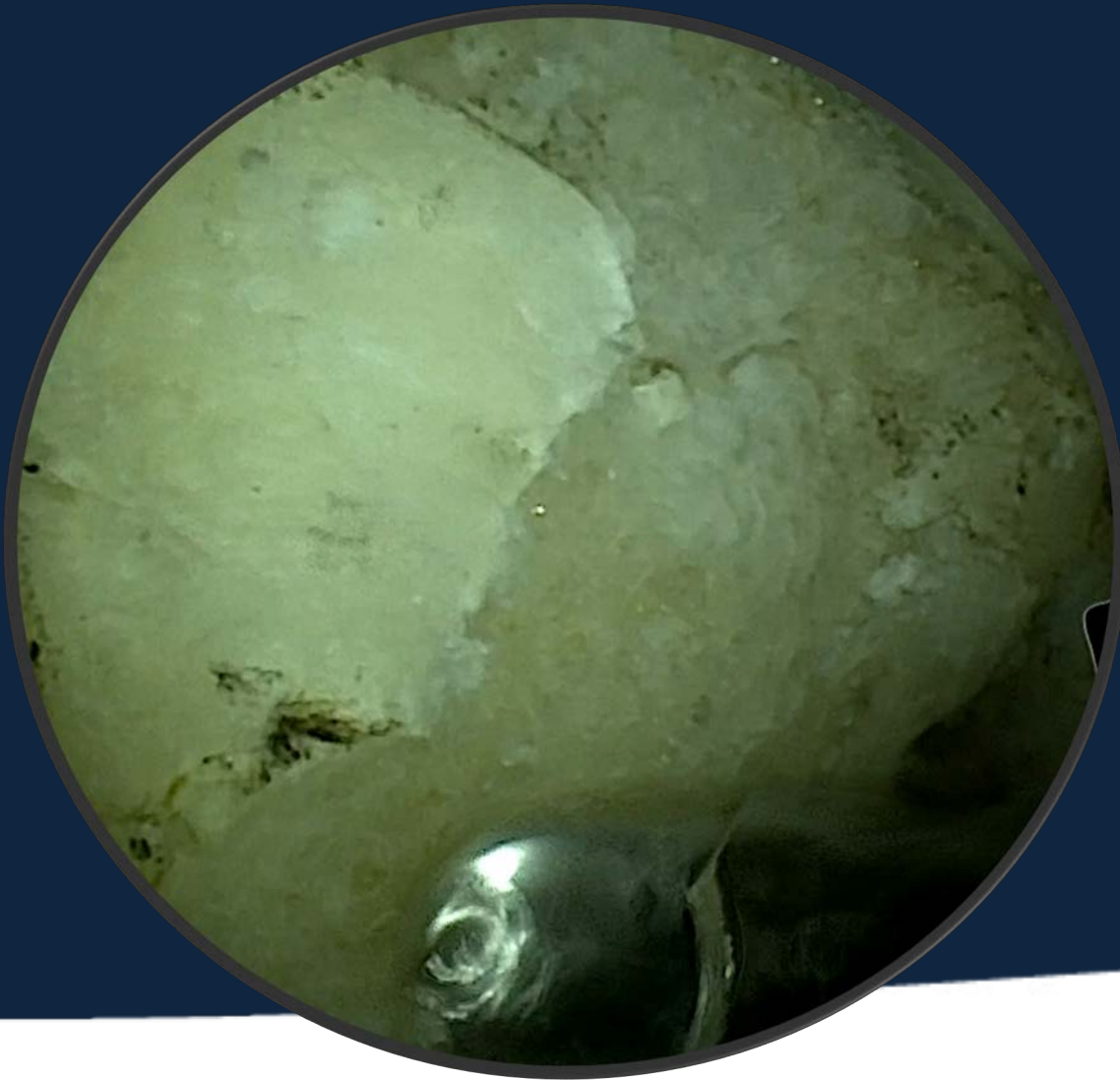
Hospital de Manises

9

CONGRESO CONJUNTO
AEA - SEROD
9th JOINT AEA-SEROD CONGRESS
MURCIA
1, 2, 3 DE JUNIO | 2022

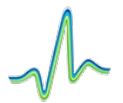


Tratamiento de la inestabilidad de los peroneos



San Vicente Martir

Salud
Valencia



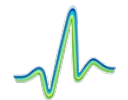
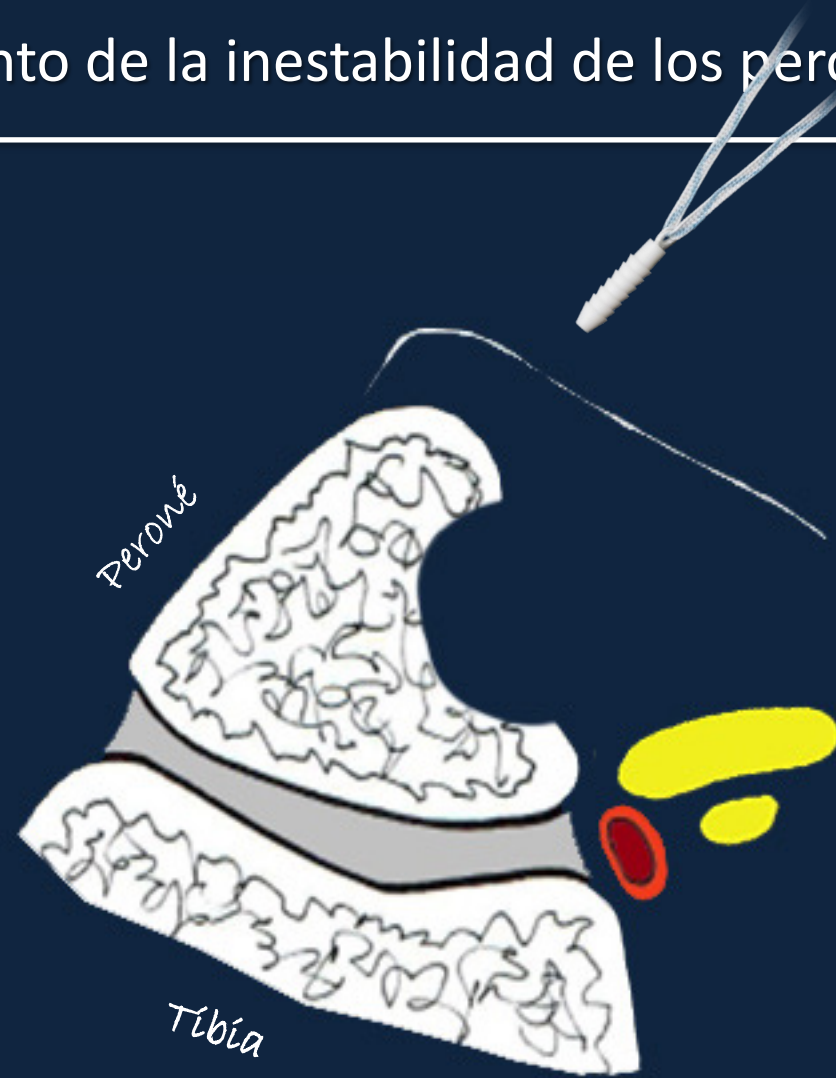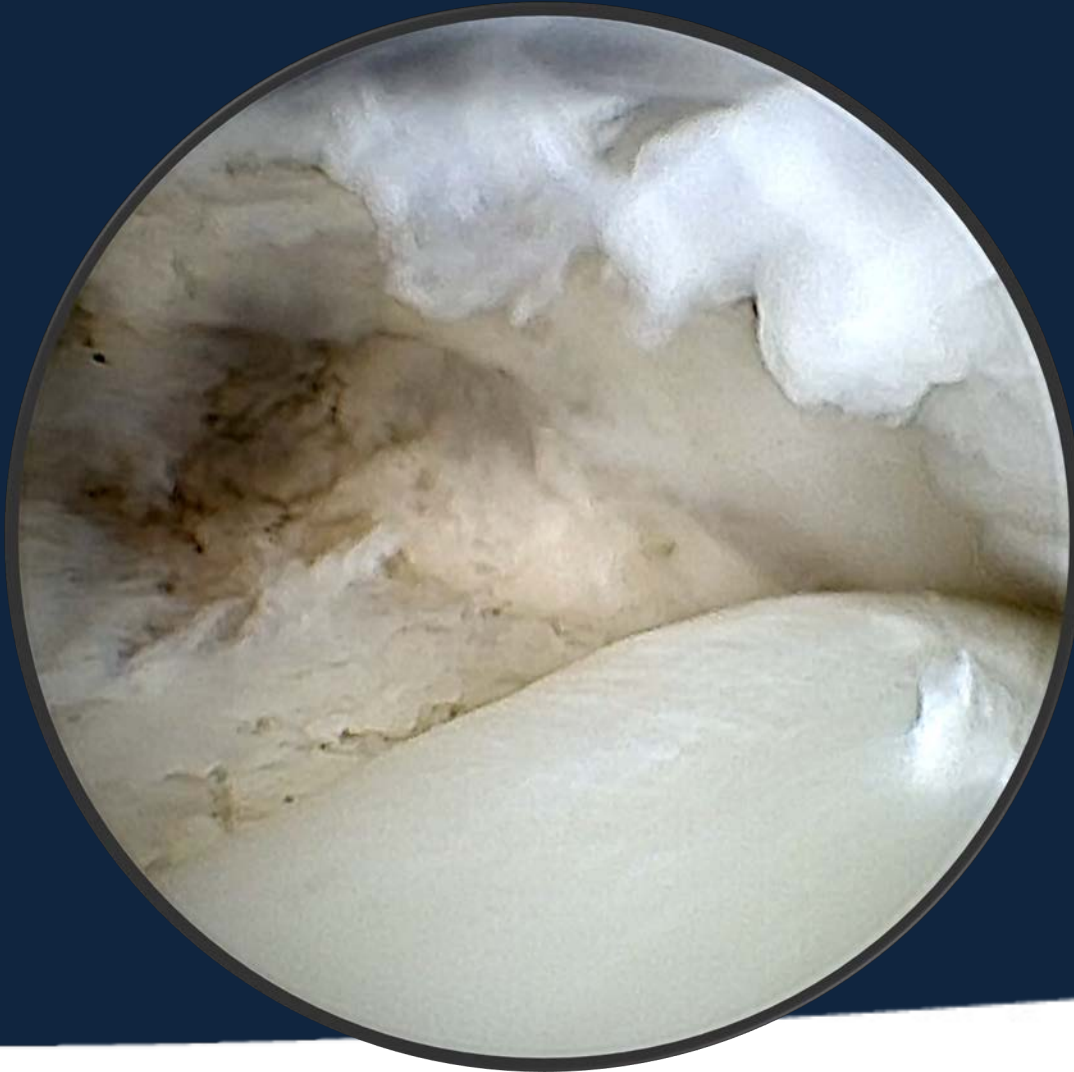
Hospital
de Manises

9

CONGRESO CONJUNTO
AEA - SEROD
9th JOINT AEA-SEROD CONGRESS
MURCIA
1, 2, 3 DE JUNIO | 2022



Tratamiento de la inestabilidad de los peroneos

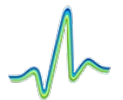
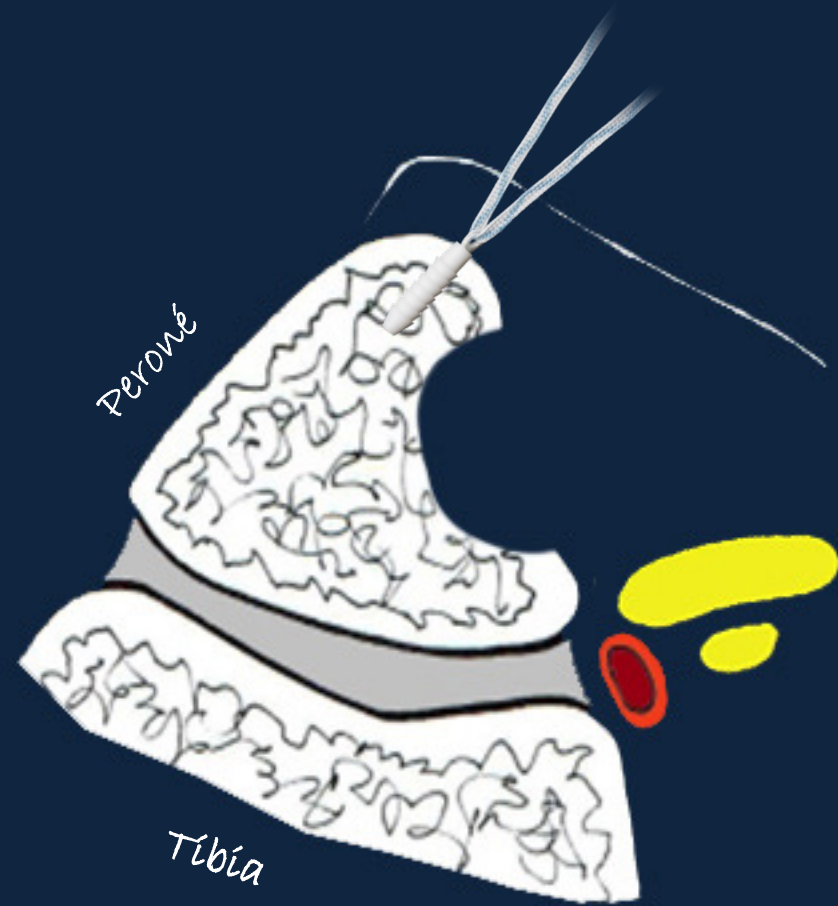
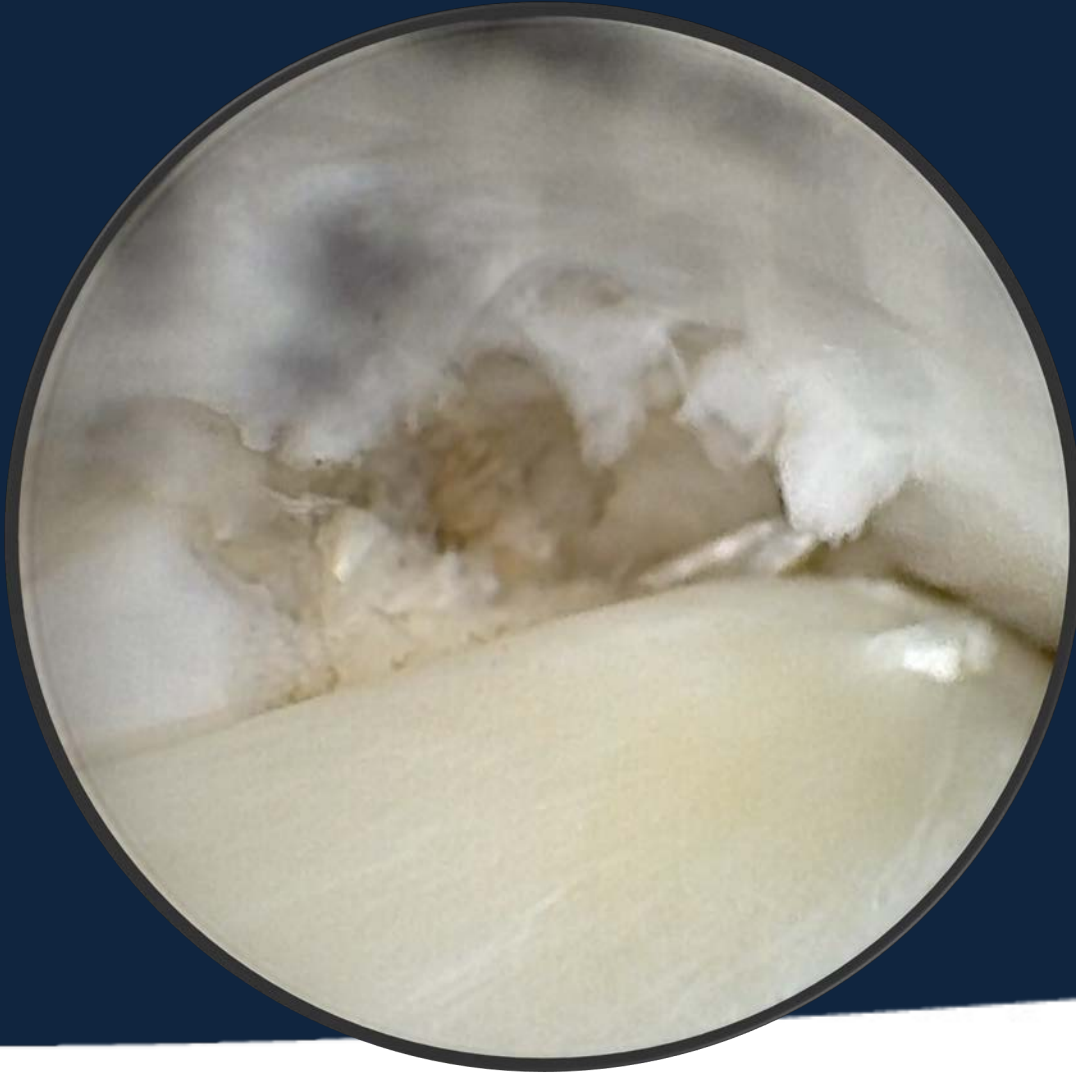


9

CONGRESO CONJUNTO
AEA - SEROD
9th JOINT AEA-SEROD CONGRESS
MURCIA
1, 2, 3 DE JUNIO | 2022



Tratamiento de la inestabilidad de los peroneos

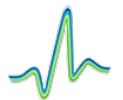
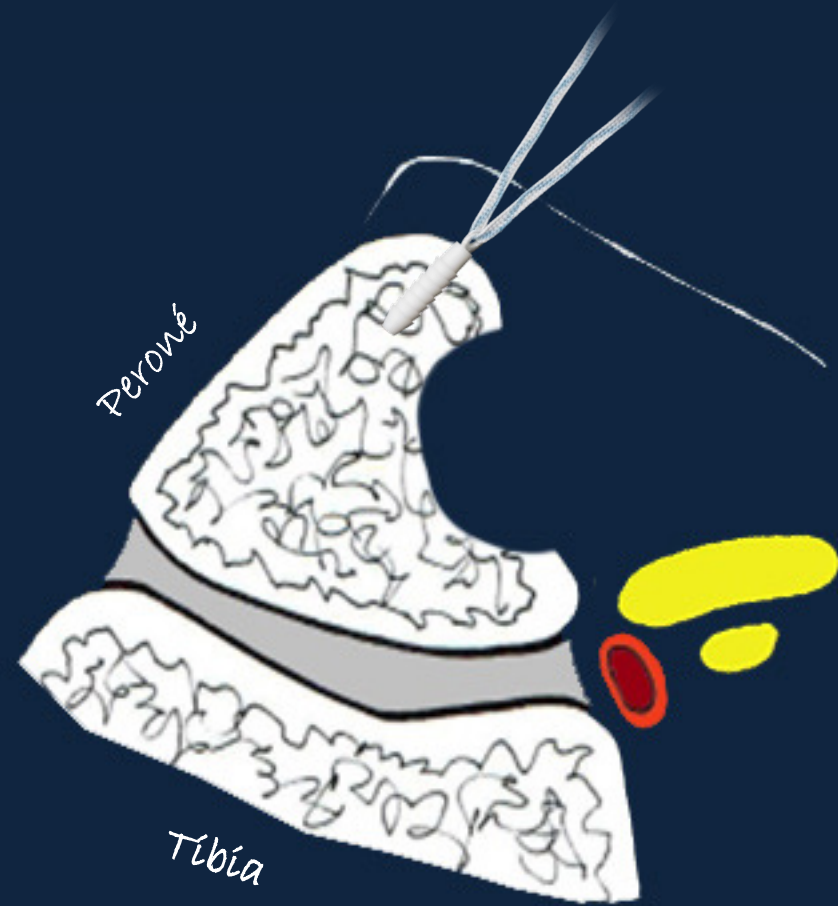
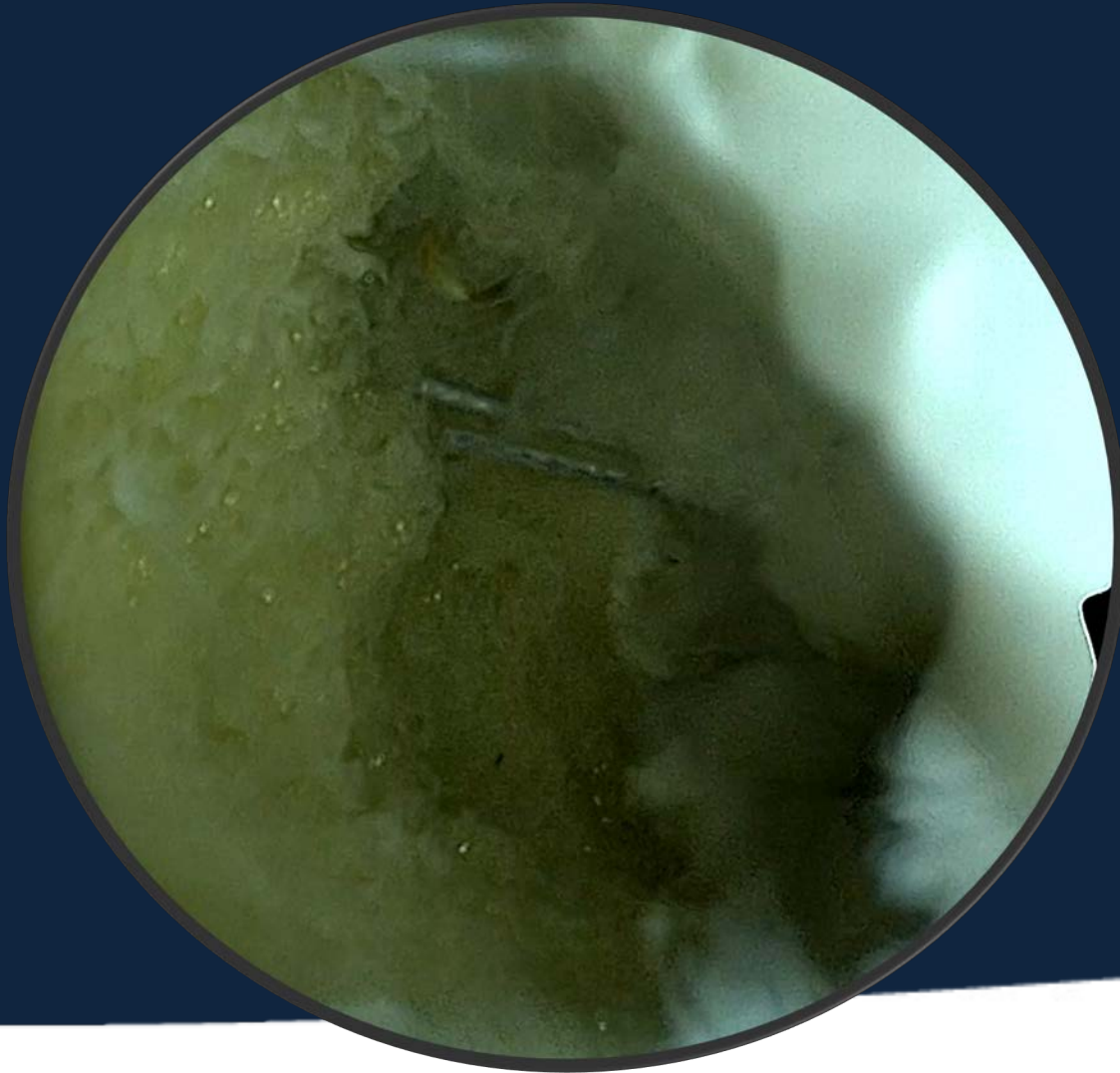

9

CONGRESO CONJUNTO
AEA - SEROD
9th JOINT AEA-SEROD CONGRESS
MURCIA
1, 2, 3 DE JUNIO | 2022



Tratamiento de la inestabilidad de los peroneos

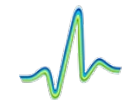
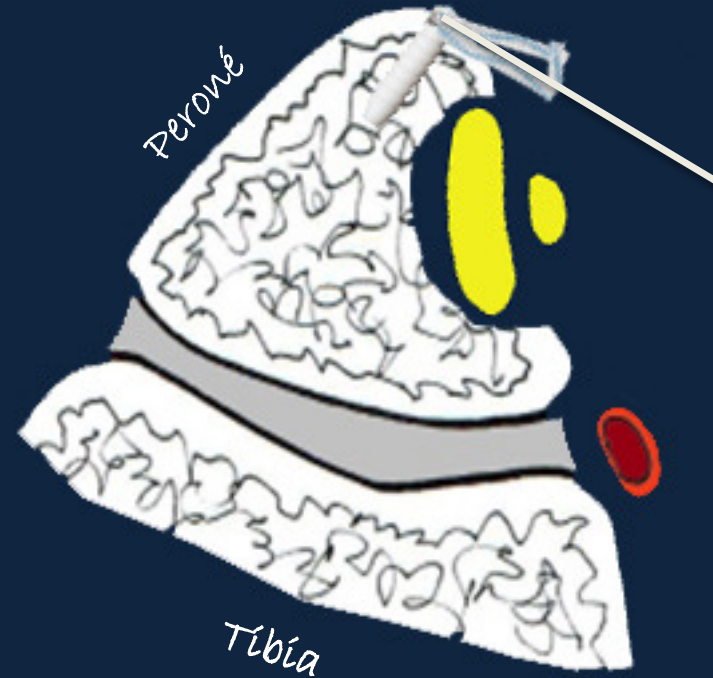
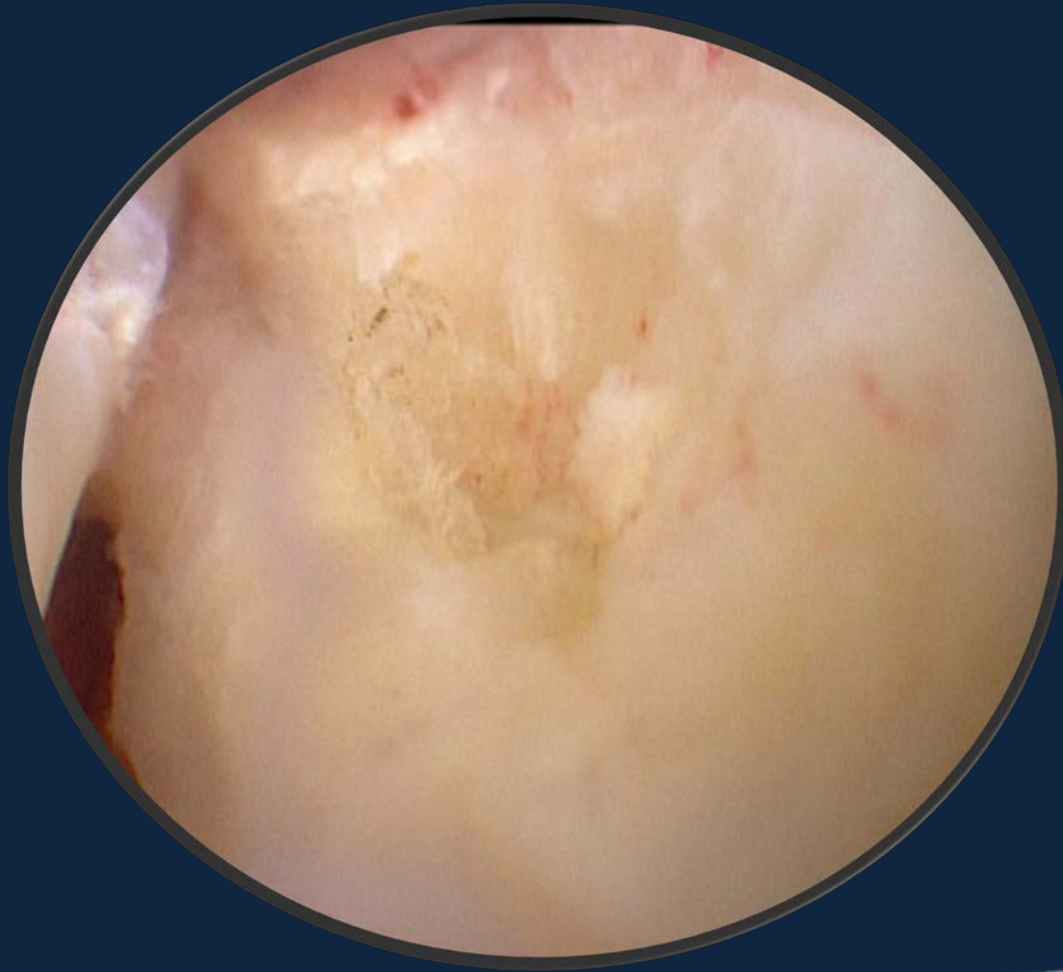

9

CONGRESO CONJUNTO
AEA - SEROD
9th JOINT AEA-SEROD CONGRESS
MURCIA
1, 2, 3 DE JUNIO | 2022



Tratamiento de la inestabilidad de los peroneos

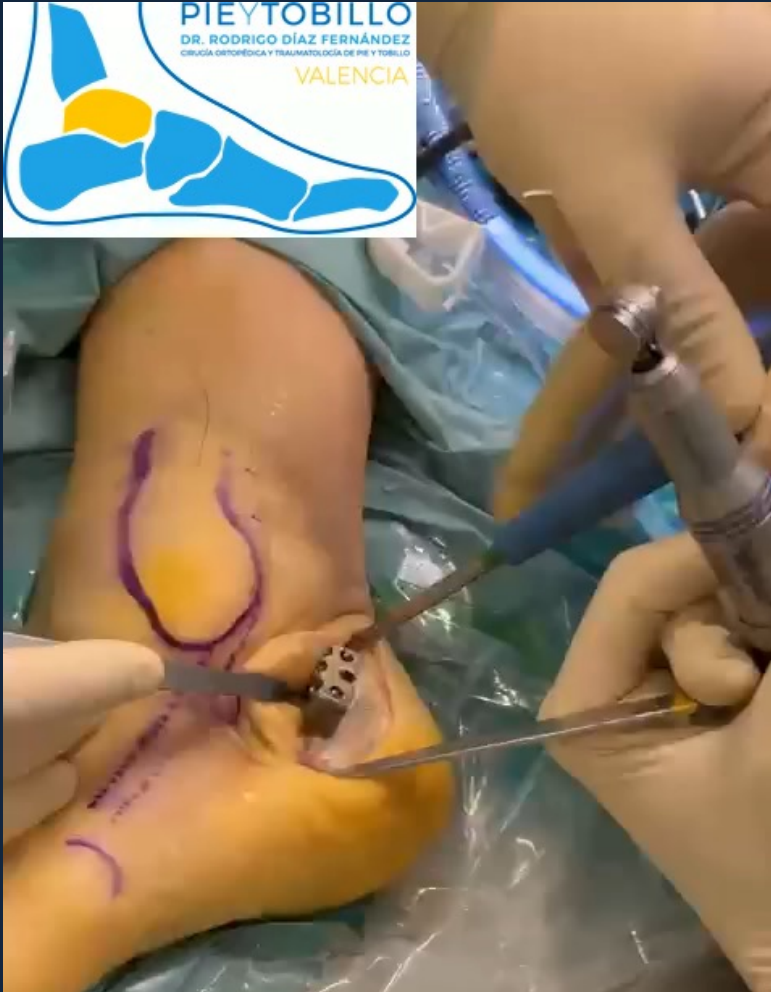

9

CONGRESO CONJUNTO
AEA - SEROD
9th JOINT AEA-SEROD CONGRESS
MURCIA
1, 2, 3 DE JUNIO | 2022



Tratamiento de la inestabilidad de los peroneos



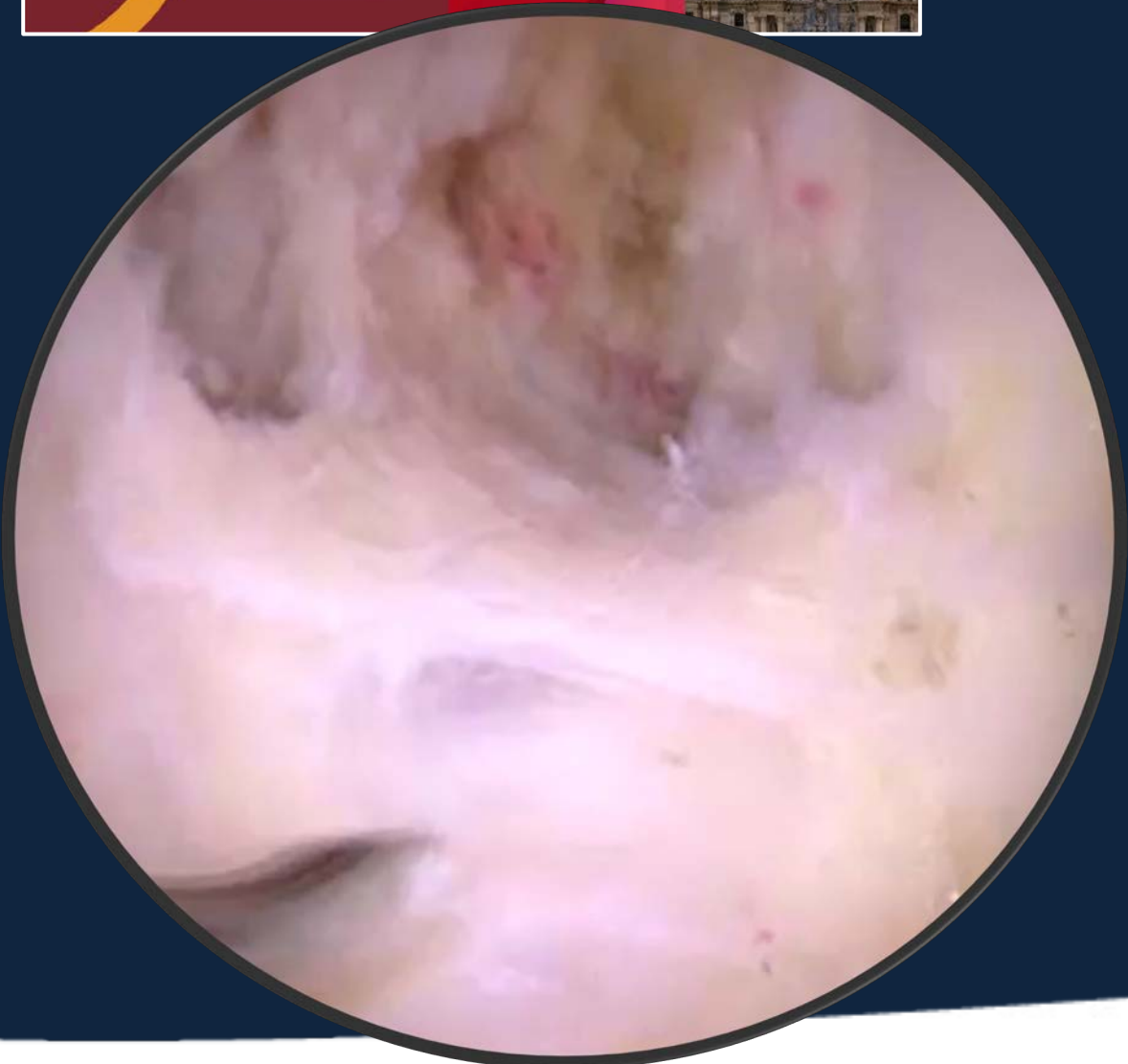- Pie cavo varo: osteotomía de calcáneo de desplazamiento lateral

9

CONGRESO CONJUNTO
AEA - SEROD
9th JOINT AEA-SEROD CONGRESS
MURCIA
1, 2, 3 DE JUNIO | 2022



Tratamiento de la inestabilidad de los peroneos



- Tratamiento de la inestabilidad de tobillo


Postoperatorio

- Férula posterior 2 semanas en descarga
- Carga con bota Walker 4 semanas
- Movilizar tobillo de forma pasiva a partir del mes
- Fisioterapia a partir de la 6ª semana




To take away

- El tratamiento conservador de las inestabilidades agudas, tiene altos índices de fracaso
- La reparación del RSP puede hacerse de forma aislada o asociada a la profundización del surco retromaleolar
- La tendoscopia de peroneos permite realizar ambas técnicas con buenos resultados

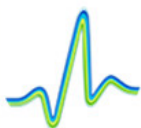


Gracias



Unidad Docente acreditada por la SEMCPT

Servicio de Cirugía Ortopédica
y Traumatología



Hospital
de Manises

Unidad de Pie y Tobillo

Hospital
quirónsalud
Valencia



Universidad
Católica
de Valencia
San Vicente Mártir

