

9

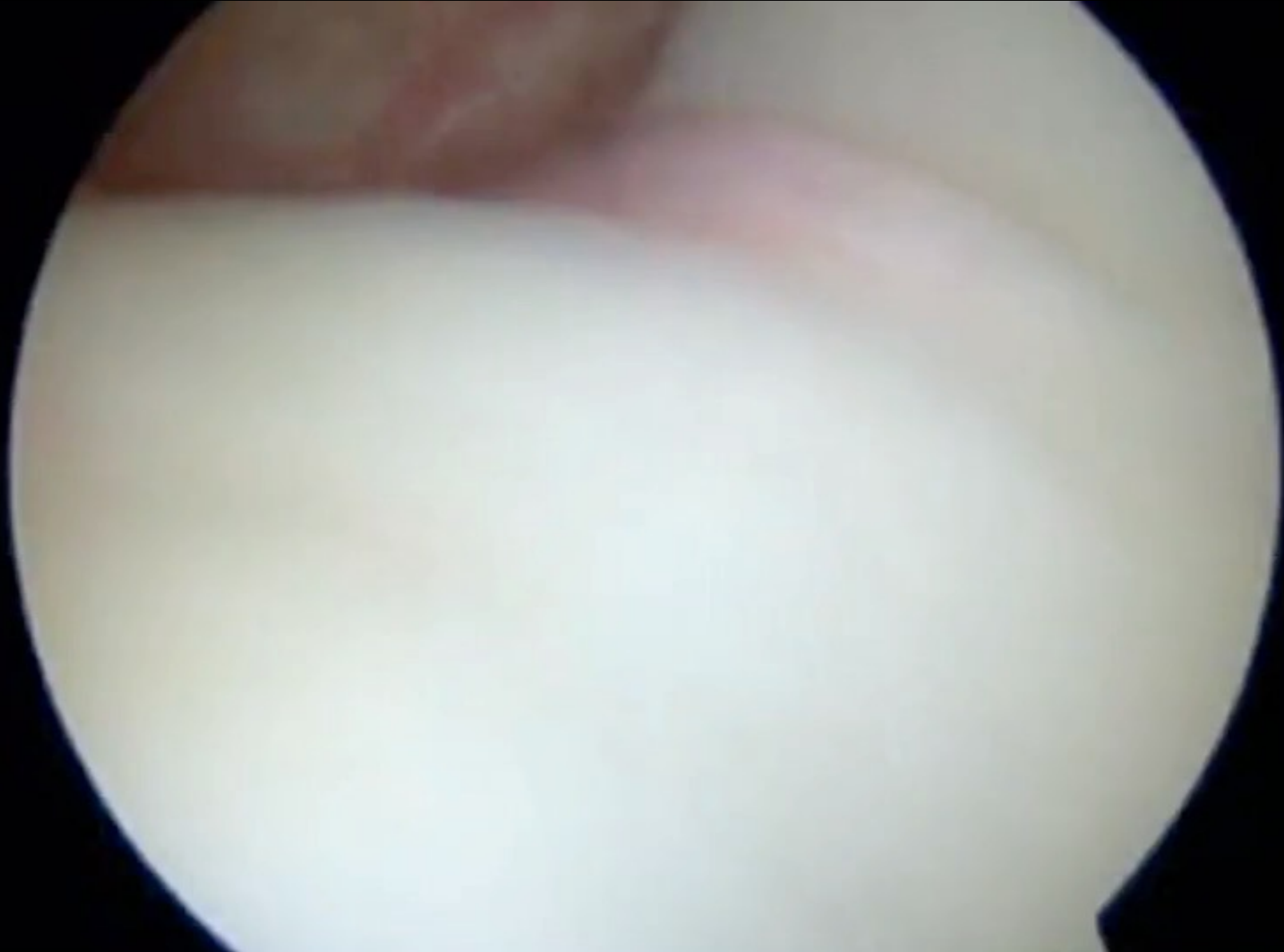CONGRESO CONJUNTO

AEA - SEROD

9th JOINT AEA-SEROD CONGRESS

CASO CLINICO

- Campeonato España 200 Mariposa 2010
- Traumatismo en rotación externa del hombro durante viraje
- Cuadro clínico en Estadio II de Neer y Welsch
 - Clínica SLAP + PLB
 - Inestabilidad multidireccional
- Fracaso de tratamiento médico y RHB
- Arthro RM. Lesión labrum + capsula redundante

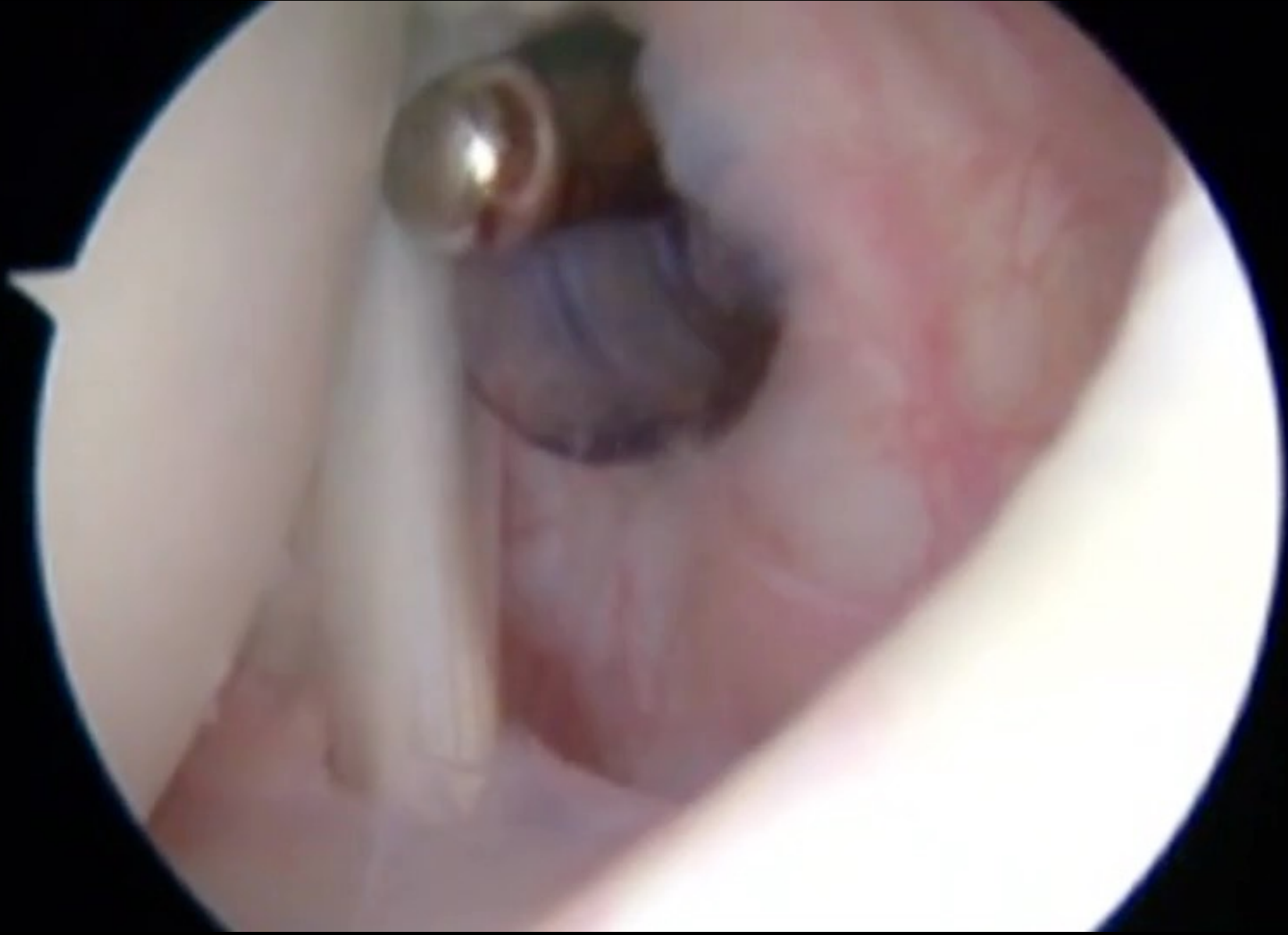


Características fisiopatológicas

- Lesión muy compleja:
 - Mala calidad de tejidos
 - Lesión parcial de SBE
 - Lesión labrum anterior
- Clínica + Exploración
 - PLB / SLAP

Opciones Terapéuticas:

- Tenodesis PLB
- Reparación SBE
- Sutura Labrum
- Retensado capsulo-ligamentoso
- Combinación de varias opciones anteriores



- **Postoperatorio**
 - **RHB 6 meses**
 - Cinesiterapia
 - Crioterapia
 - Electroterapia
 - Trabajo biomecánico y de cadenas musculares
 - **Entrenamiento 4º mes**
 - **Competición 8º mes**
 - 1º Cto Andalucía
 - 97% de su mejor marca



American Standard-美标

Nikon

中國銀行 BANK OF CHINA

Tratamiento quirúrgico 13,3%

Lesión orgánica / Laxitud

Últimos 2-3 años de competición

No recuperan nivel de competición previo

Malos resultados

Brushøj C. Scand J Med Sci Sports. 2007

Wolf BR. Am J Sports Med. 2009





MUCHAS GRACIAS