

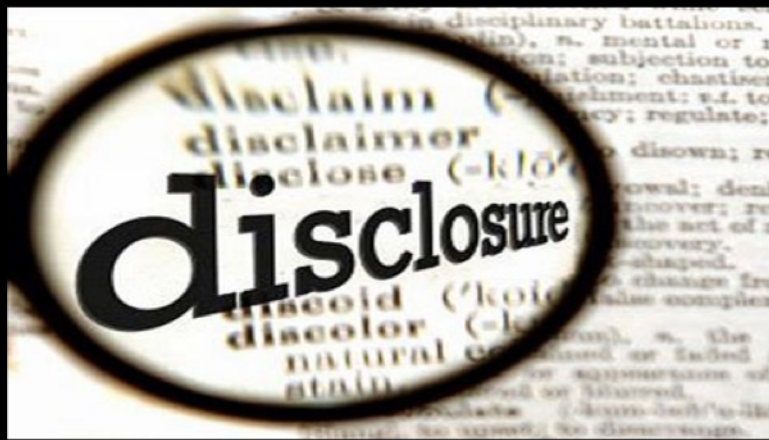

Universitat Autònoma de Barcelona

Revisión LCA “en dos tiempos” CASO CLINICO

Lidia Ana Martín / Joan C. Monllau
ICATME - Hospital Universitari Dexeus
Parc de Salut Mar





Consulting with Smith&Nephew

Consulting with ConMed

Vice-president of ESSKA

Past-President Spanish Arthroscopy Association (AEA)

Editorial Board of Arthroscopy

Caso clínico

Entorsis rodilla D | 1/05/21



Varón

40 años

185cm / 85Kg

Hockey

Natación

Paddle

Accidente deportivo

- Derrame inmediato
- Impotencia funcional
- Inestabilidad (L+, PS+++)

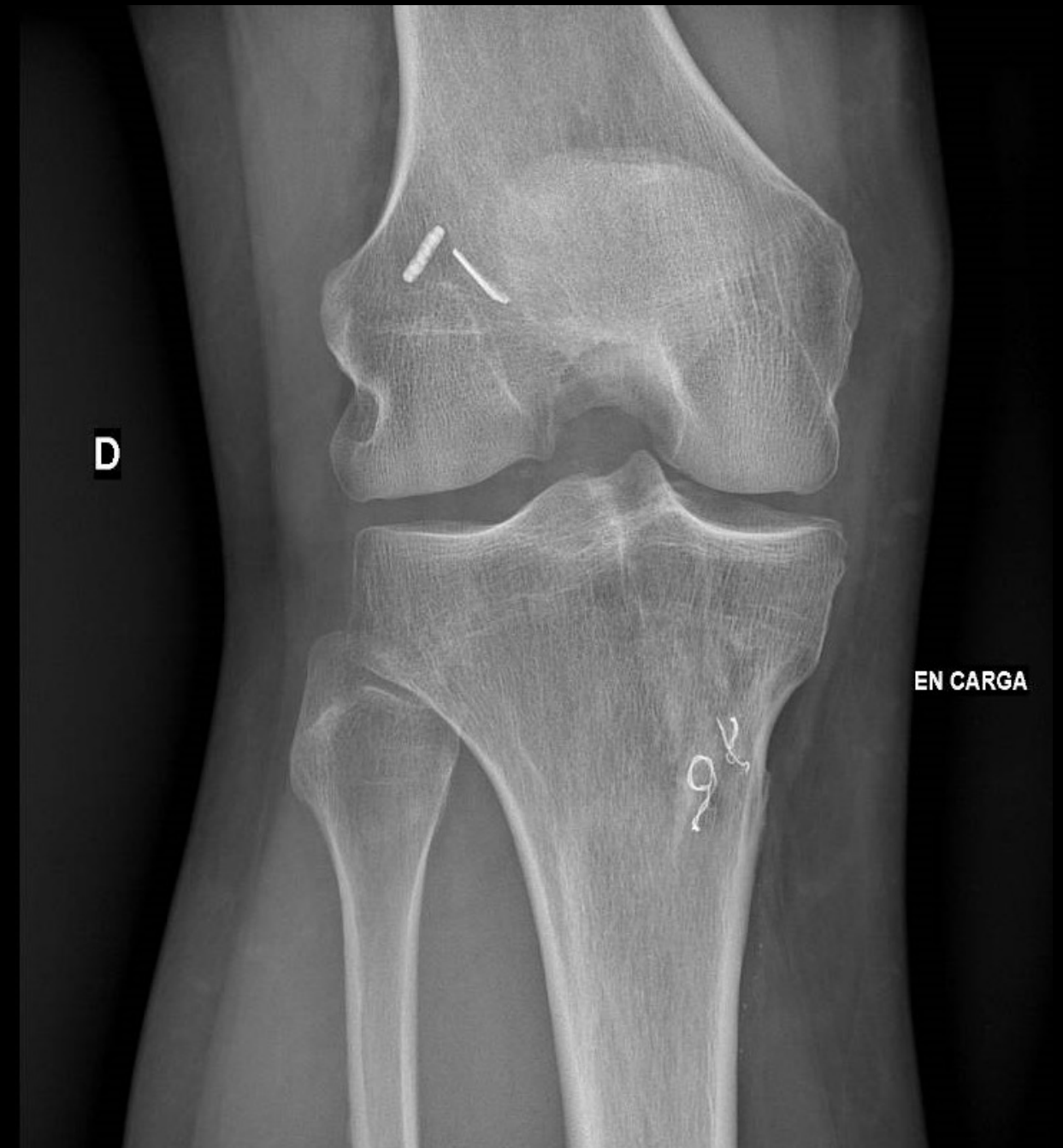
KT 1000

D: 4mm / l: 2mm

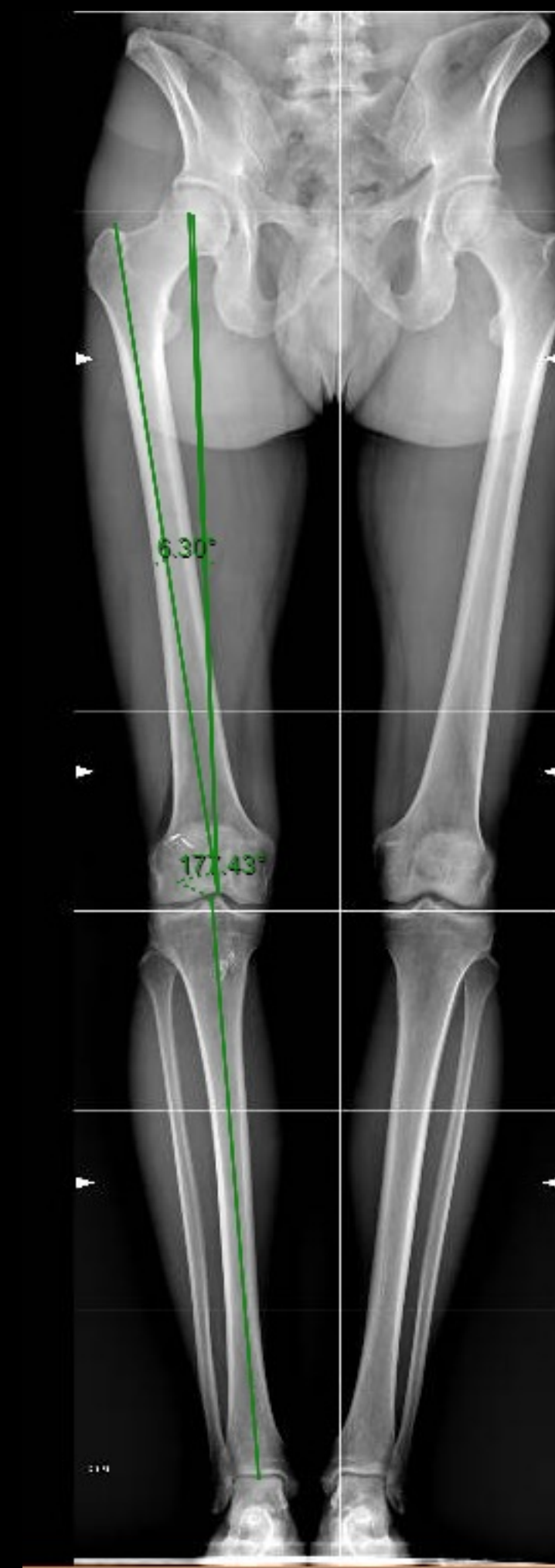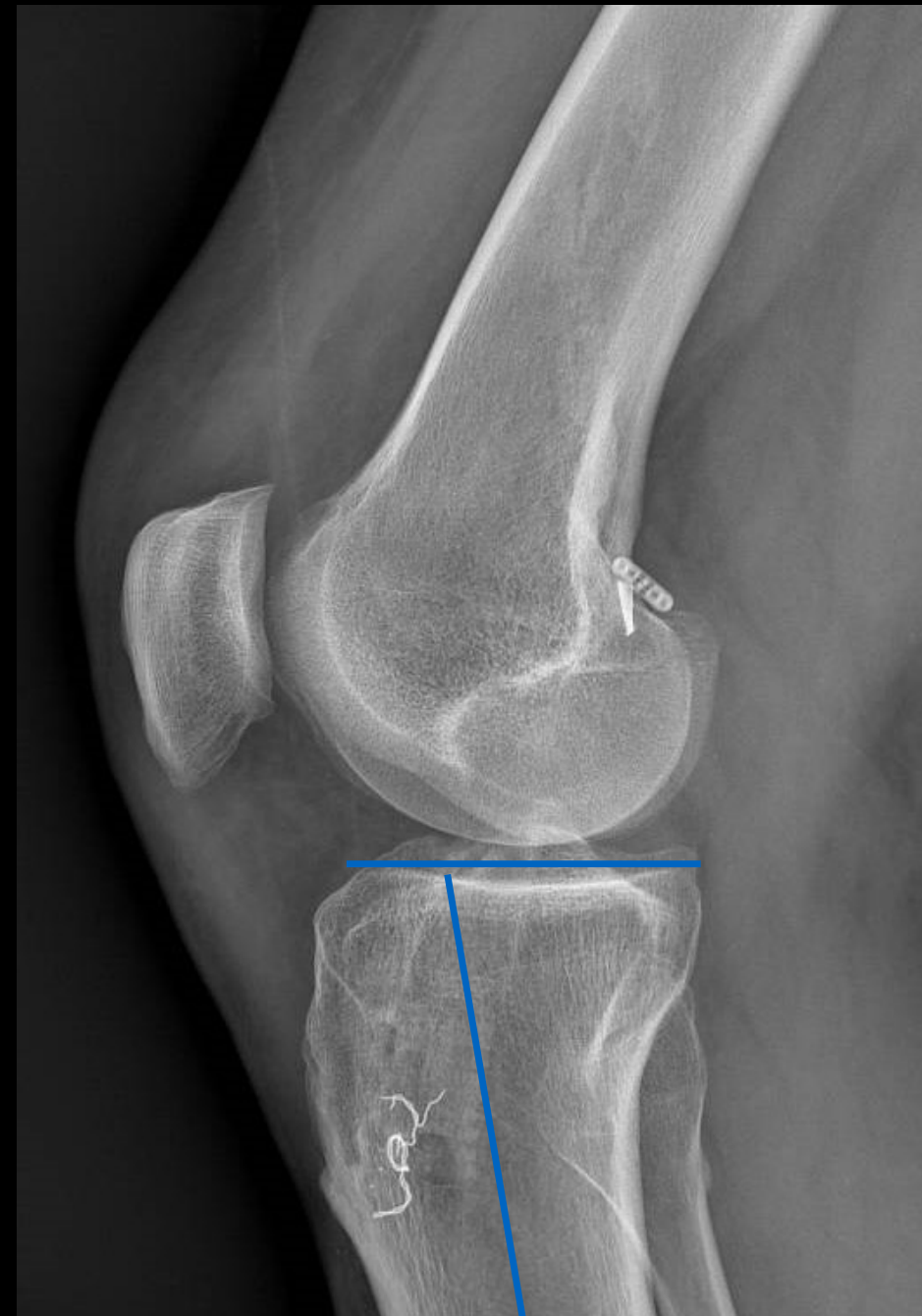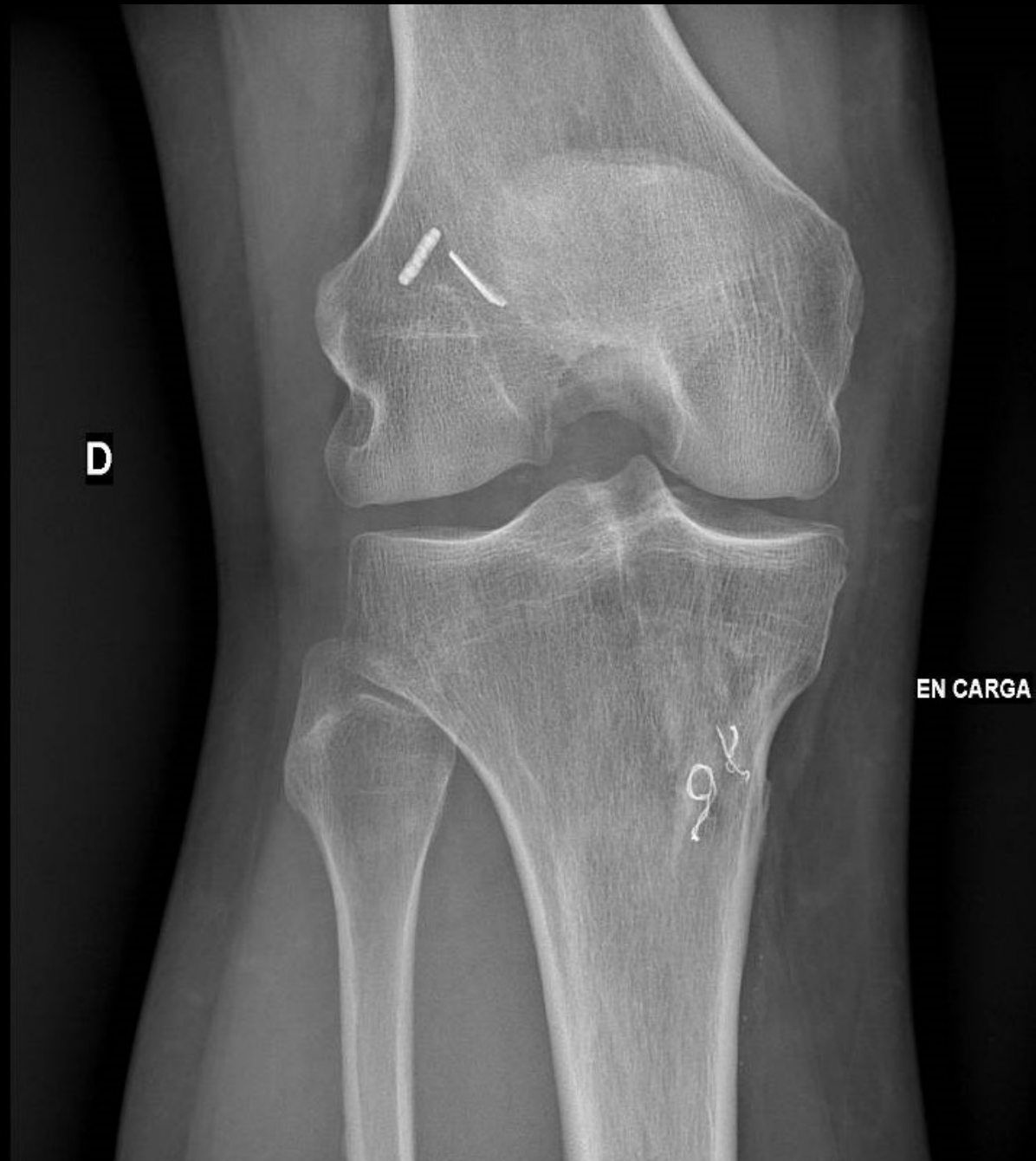
Caso clínico

Antecedentes quirúrgicos

- 1998 - R LCA D - Isquiotibiales
- 2001 - Rev LCA D - Aloinjerto
- 2019 - 2ª Rev LCA D - Aloinjerto



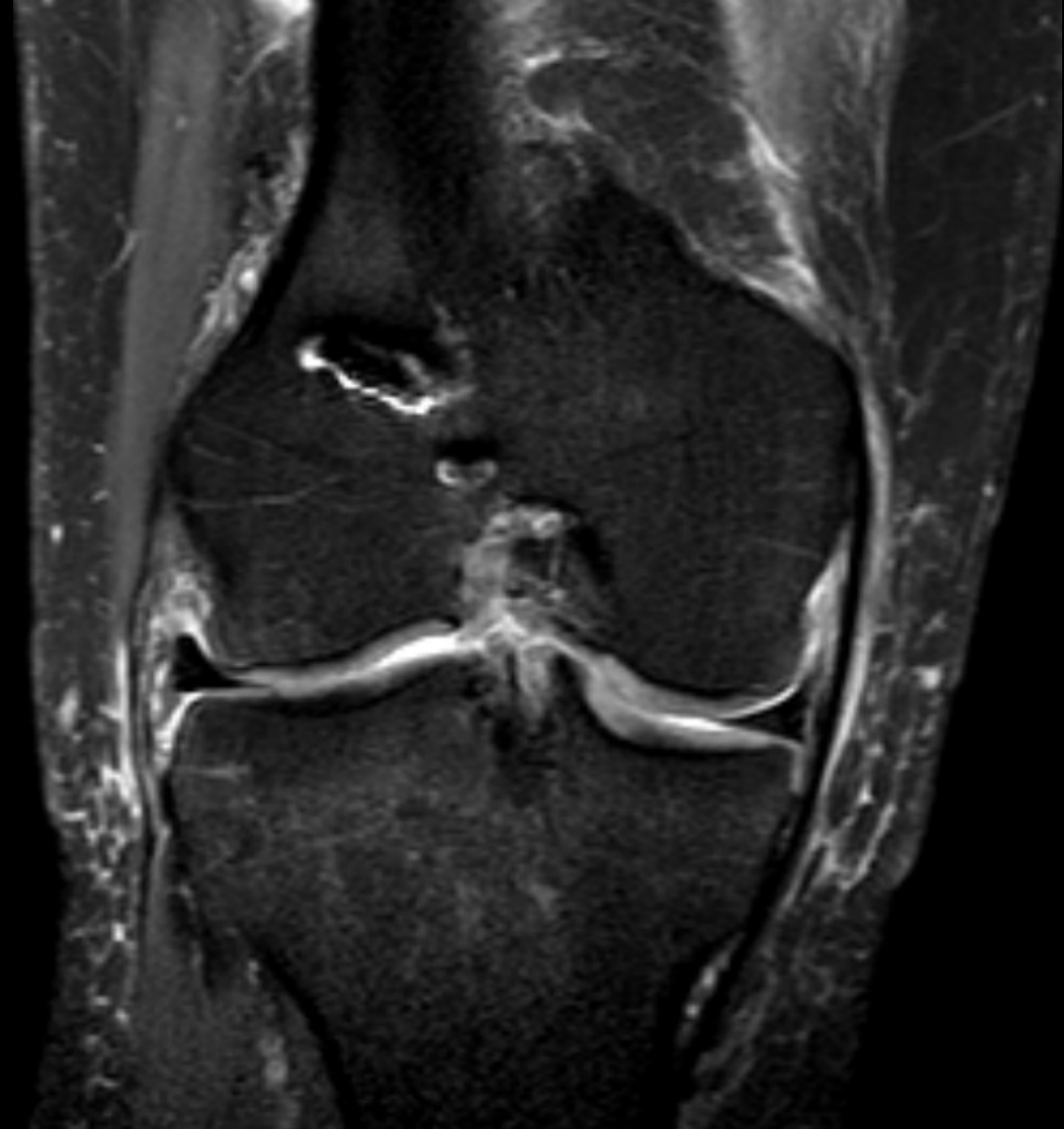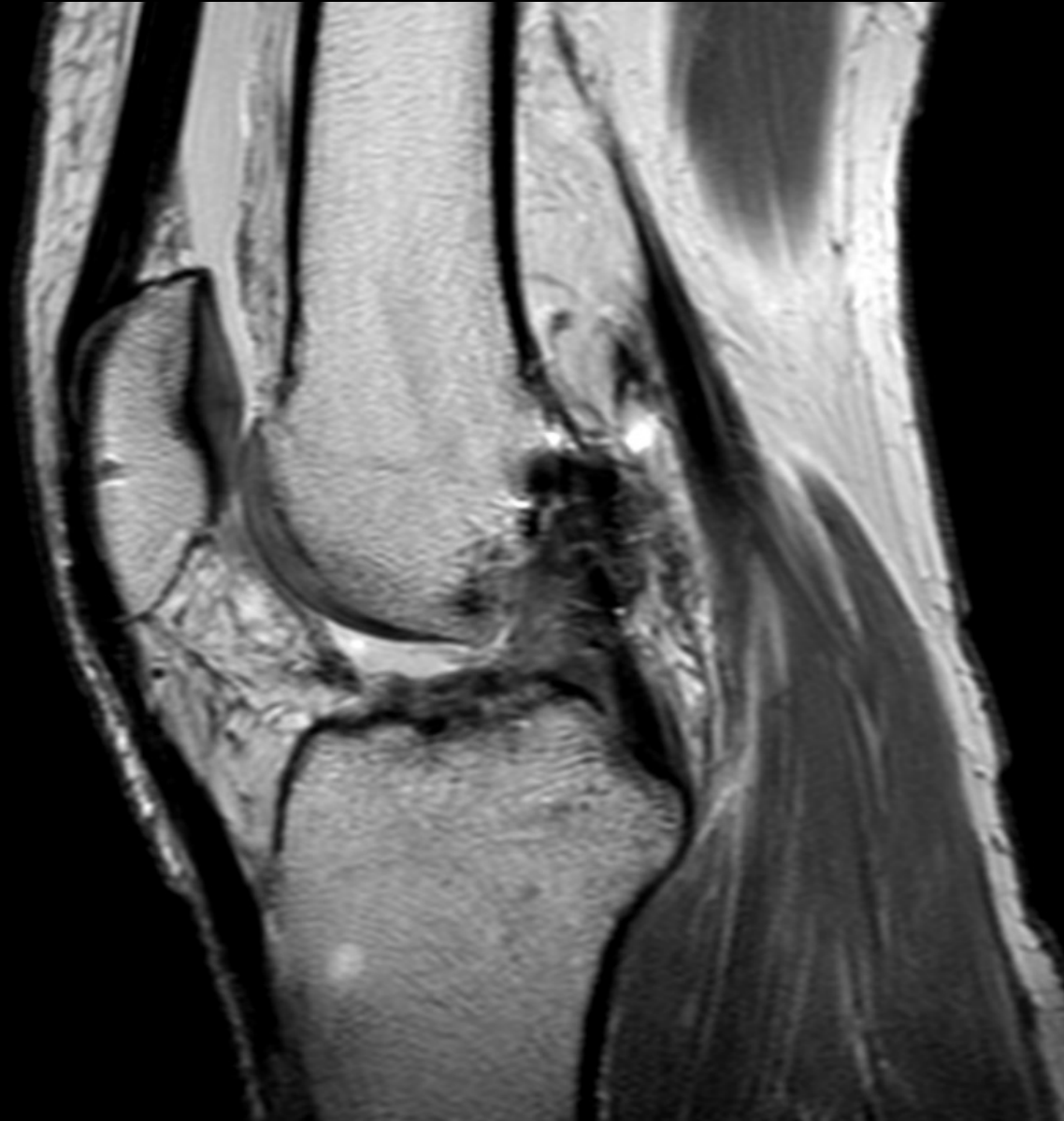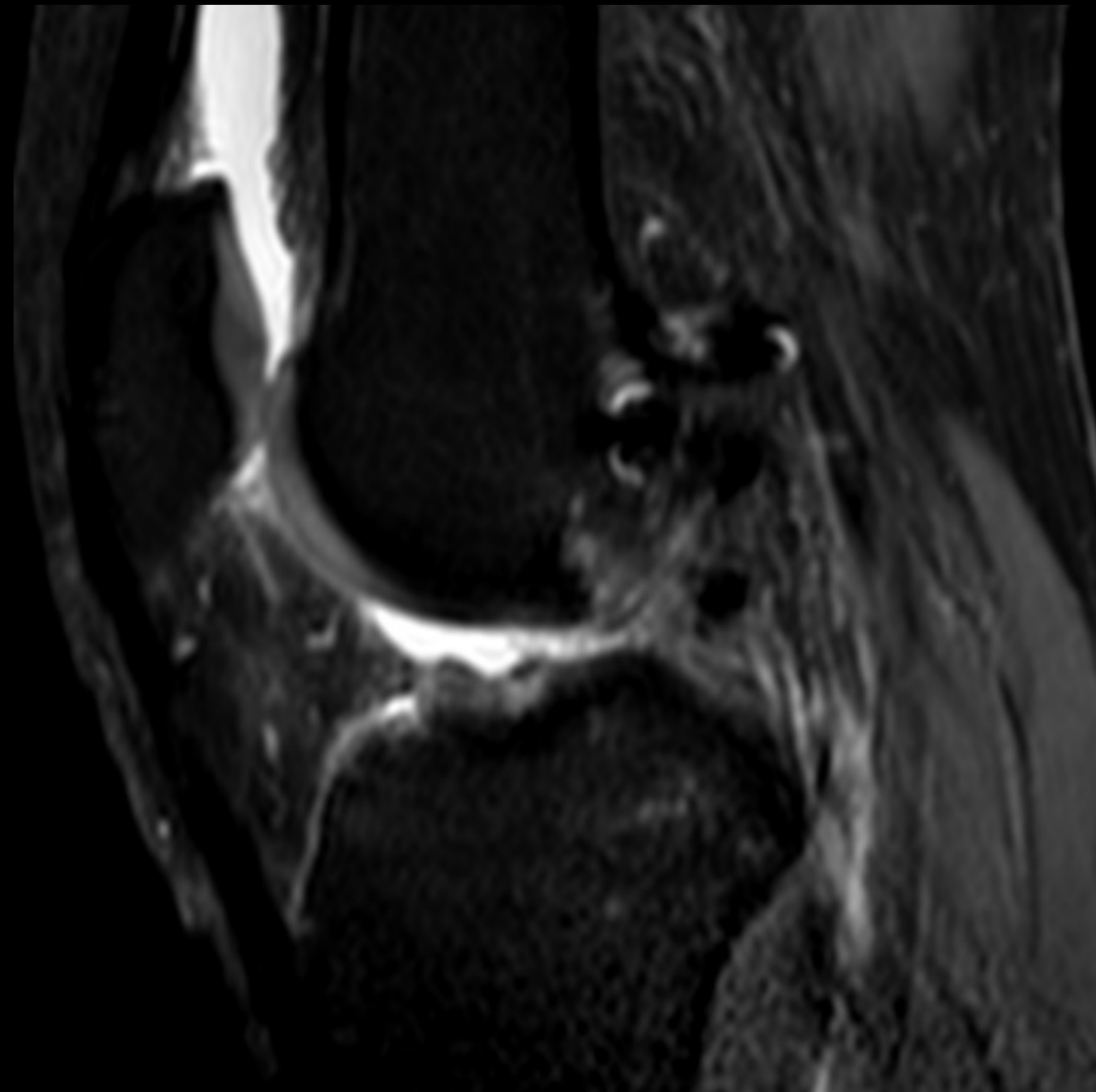
Radiología 05/2021



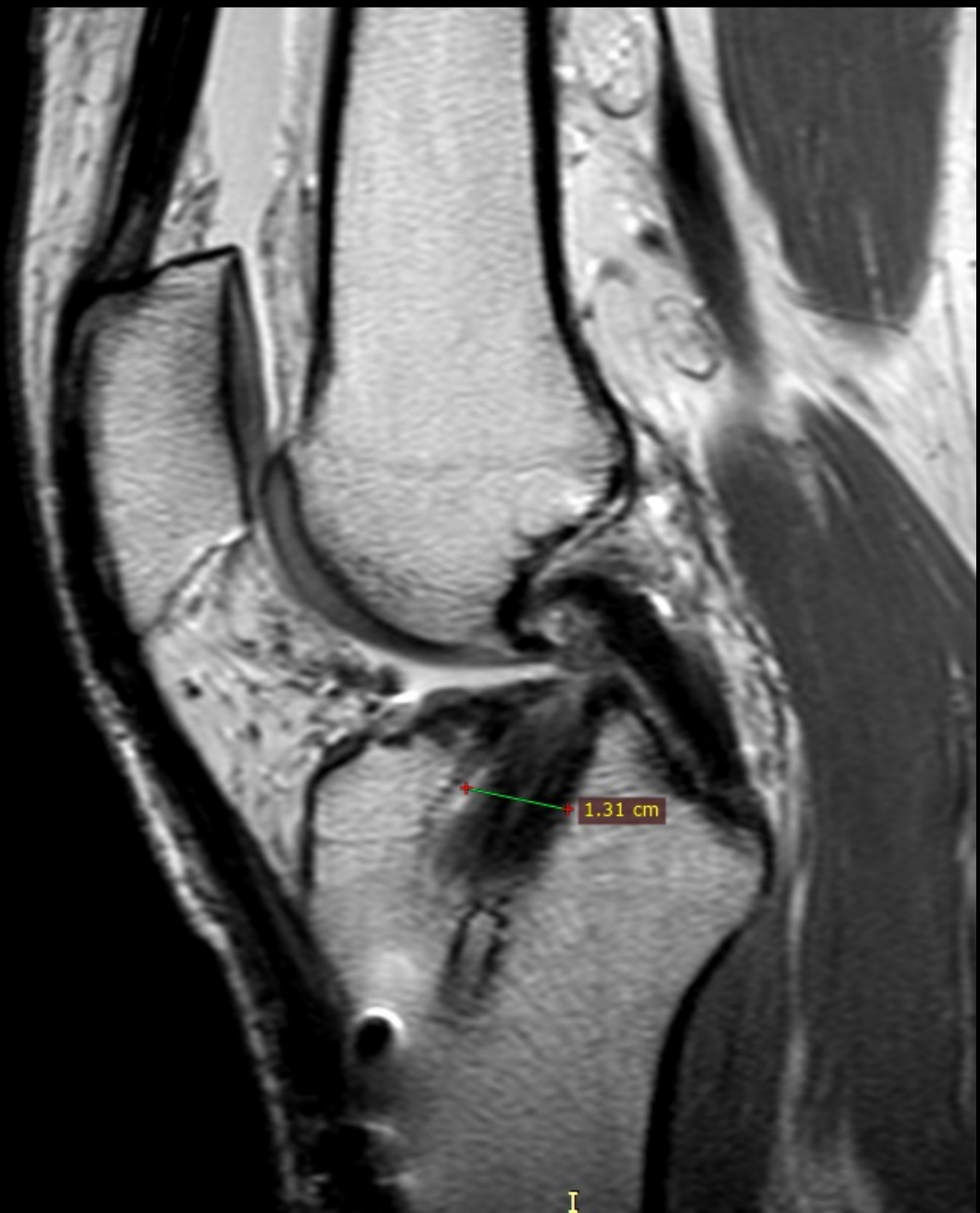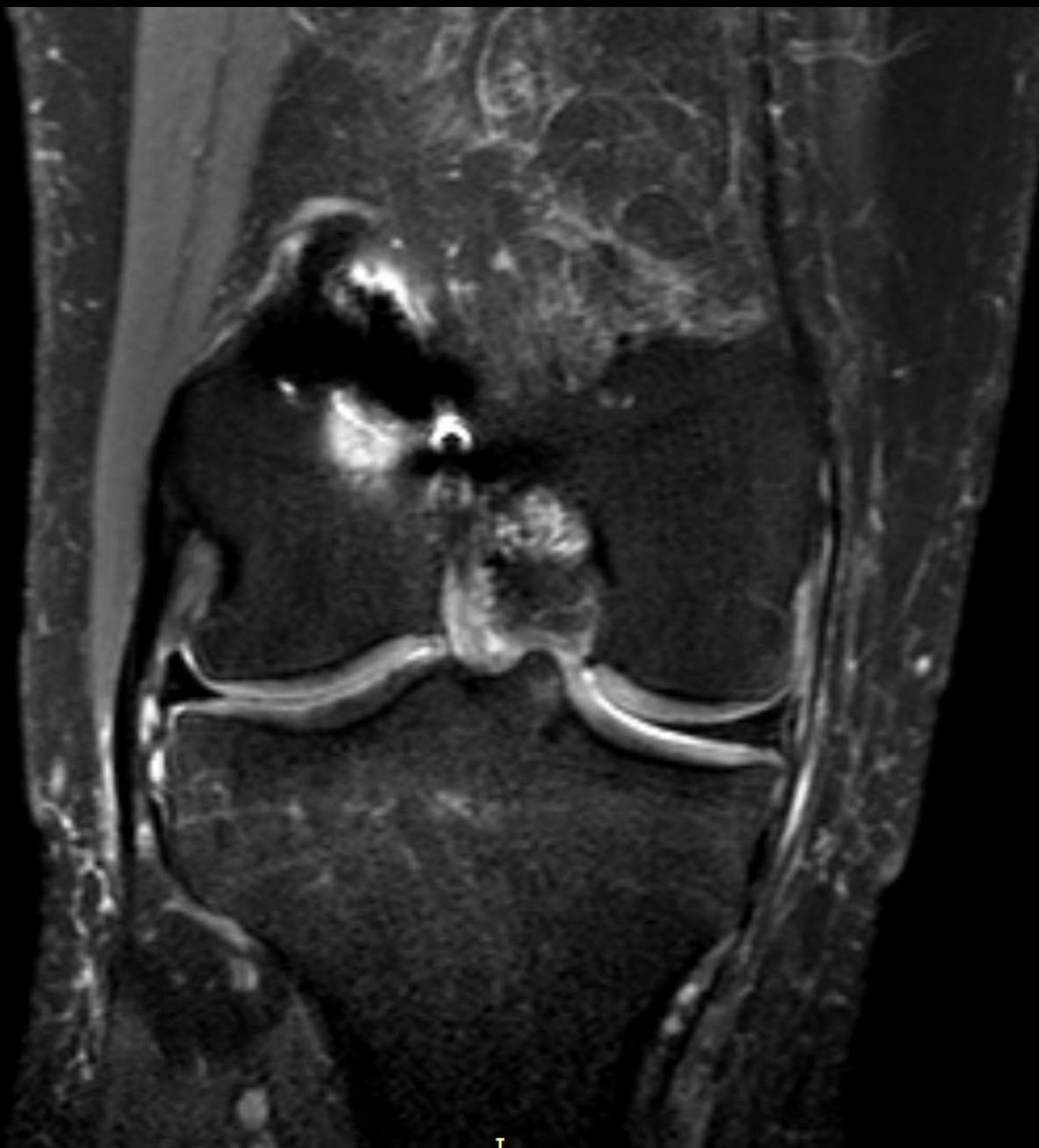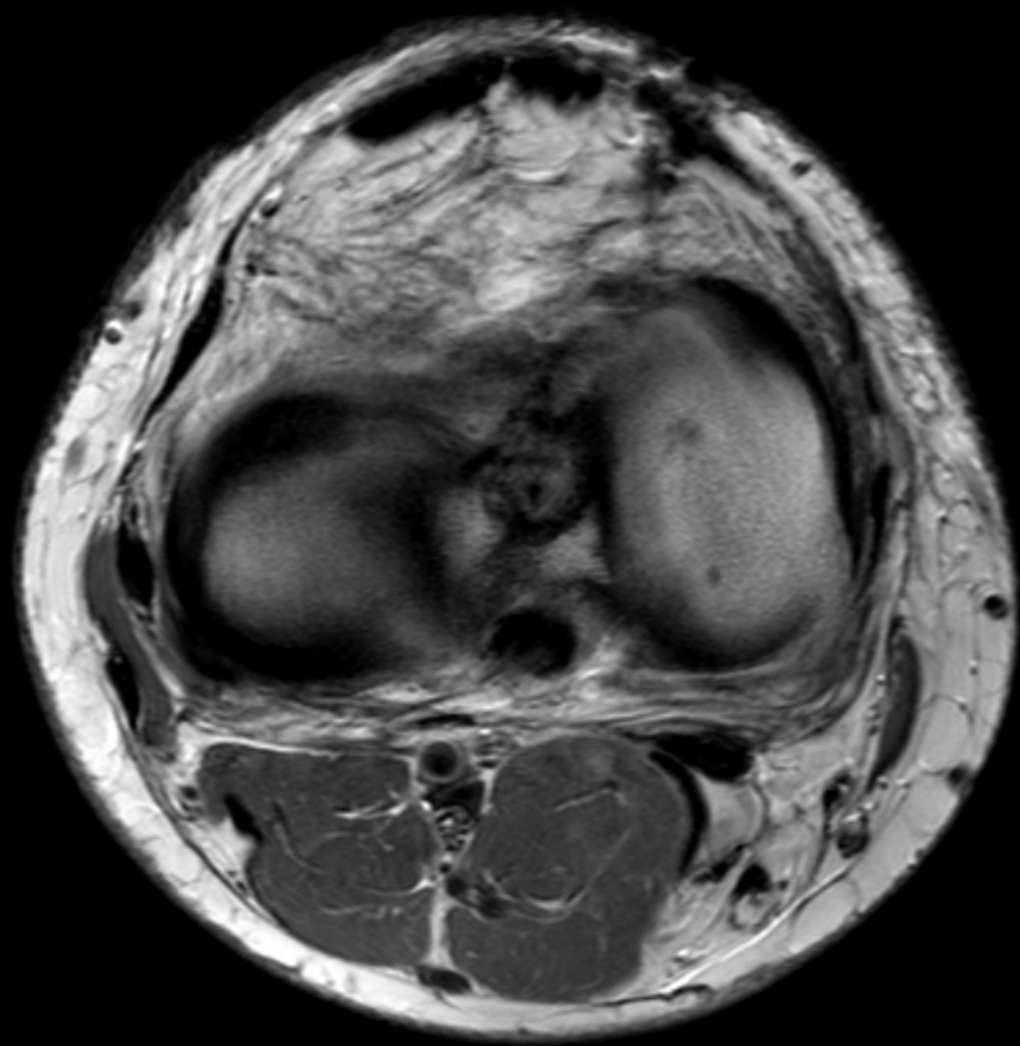Alineación D: 3° / I: 1°

Pendiente tibial: 14°

RM 05/2021

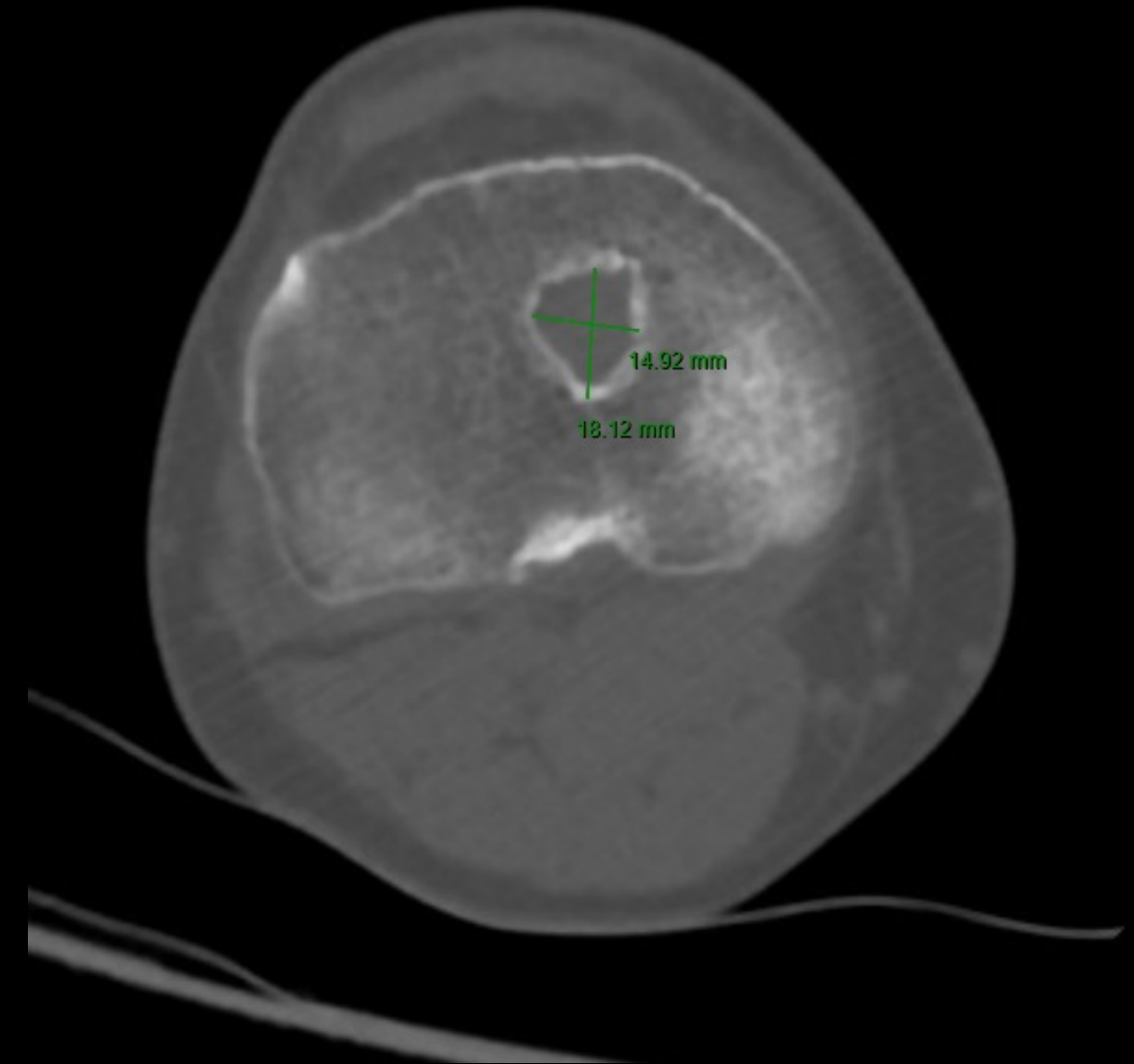
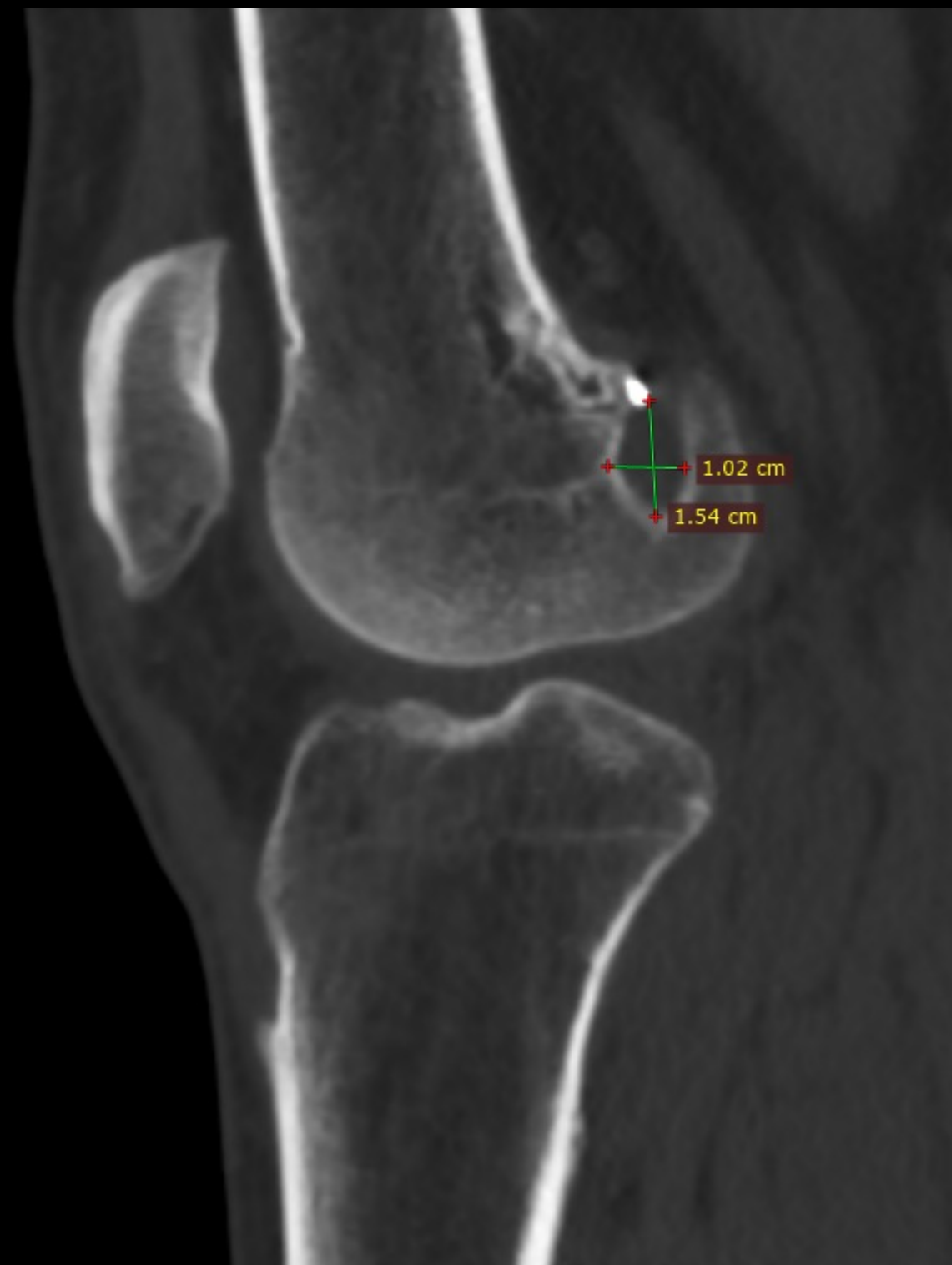
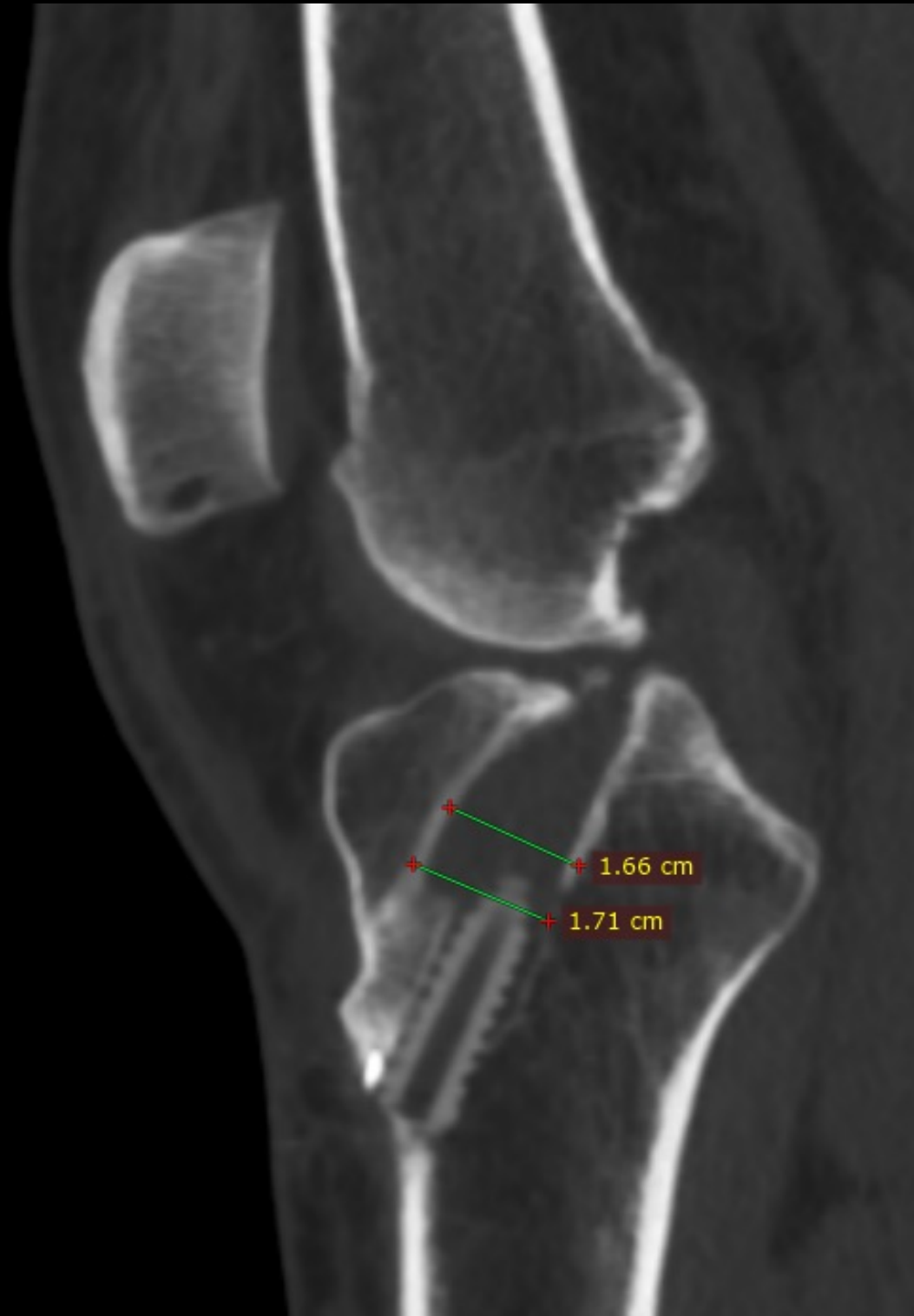
RM 05/2021



TAC 05/2021

Túnel de tibia: 17 x 18 mm
Túnel de fémur: 10 x 15 mm



MANEJO

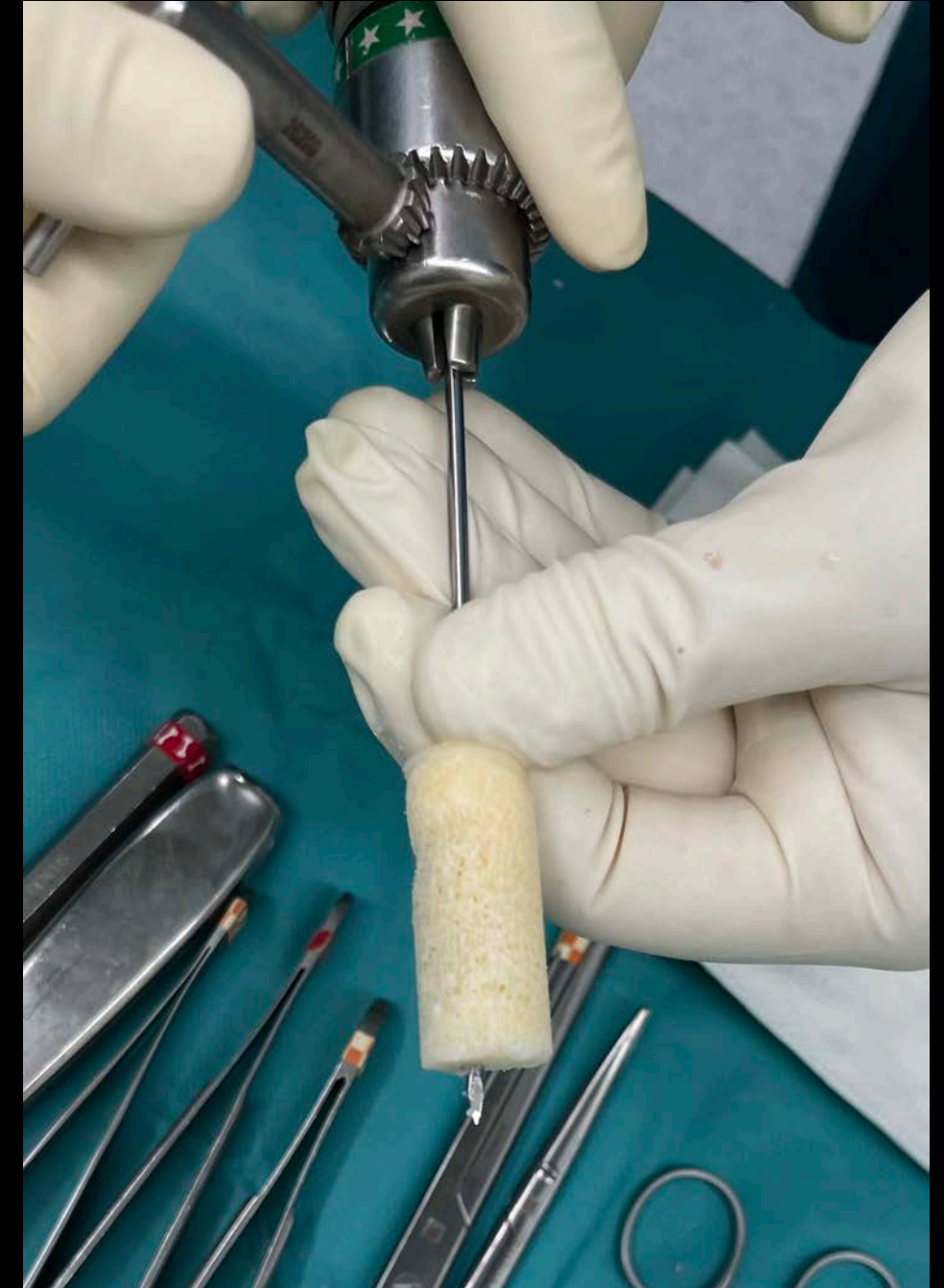
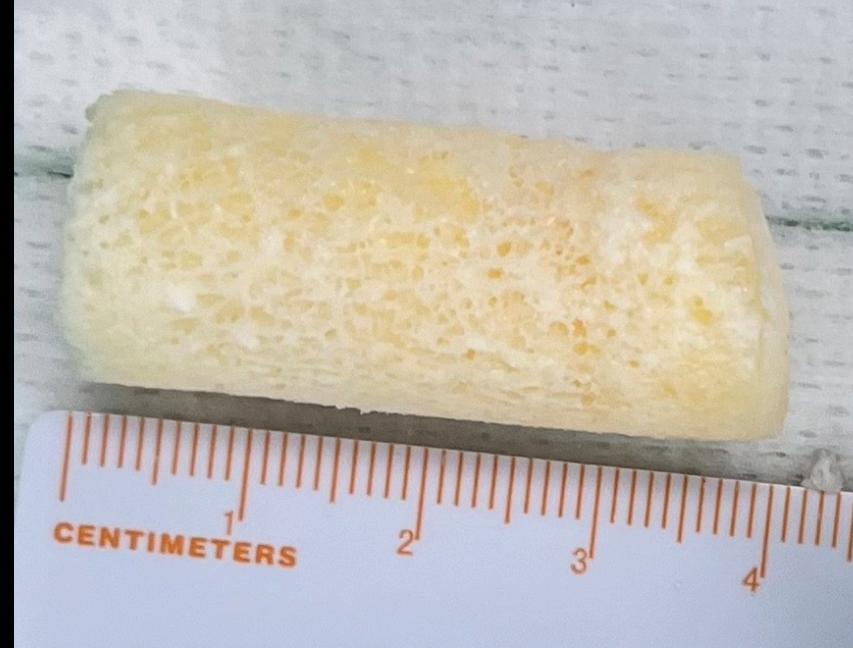
- **Conservador**
- **Quirúrgico**

Opciones quirúrgicas

- Rev LCA un tiempo (Aloinjerto Tendón de Aquiles)
- **Rev LCA en dos tiempos (+ TEA)**

Primer tiempo Rev LCA (27.5.2022)

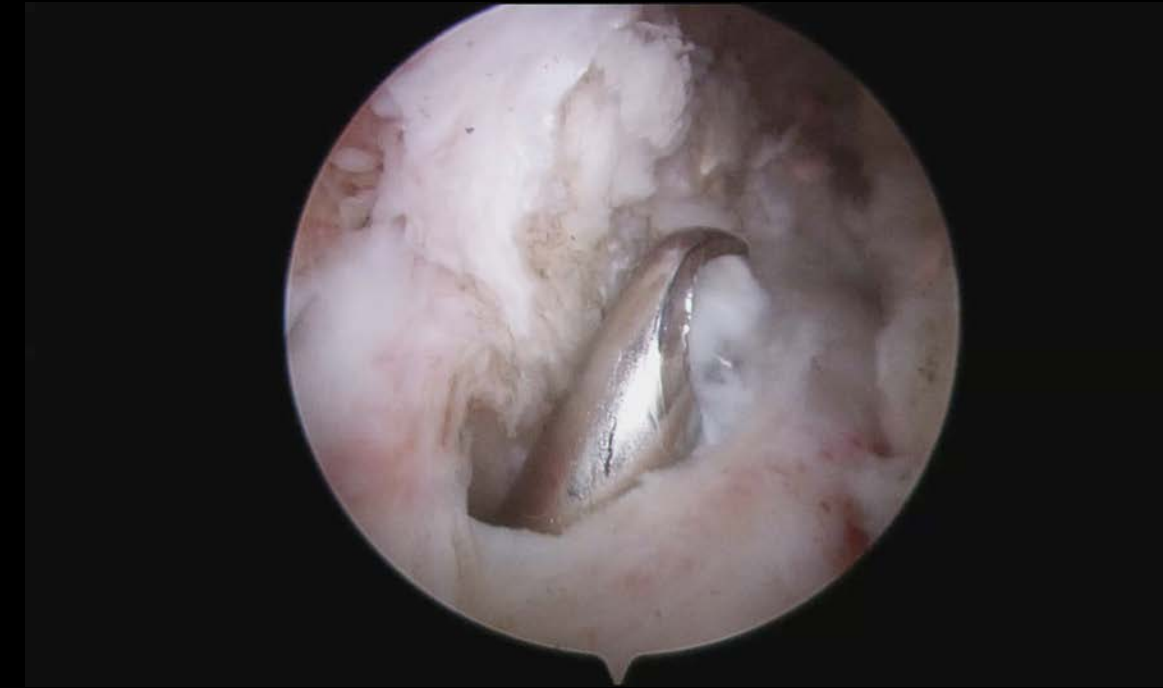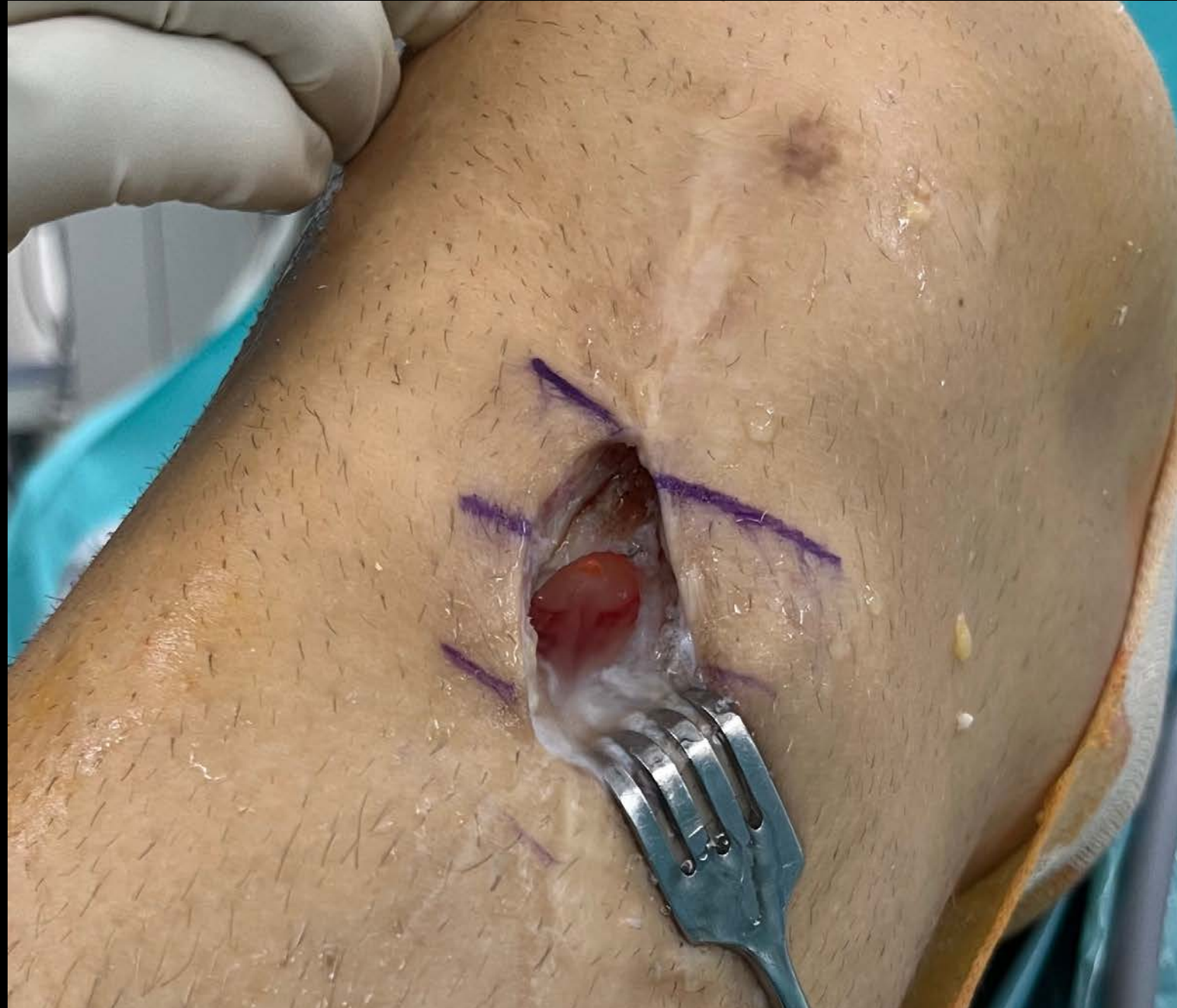- Relleno de túneles
- Aloinjerto esponjoso (taco vs chips)
- TEA



Primer tiempo Rev LCA (27.5.2022)

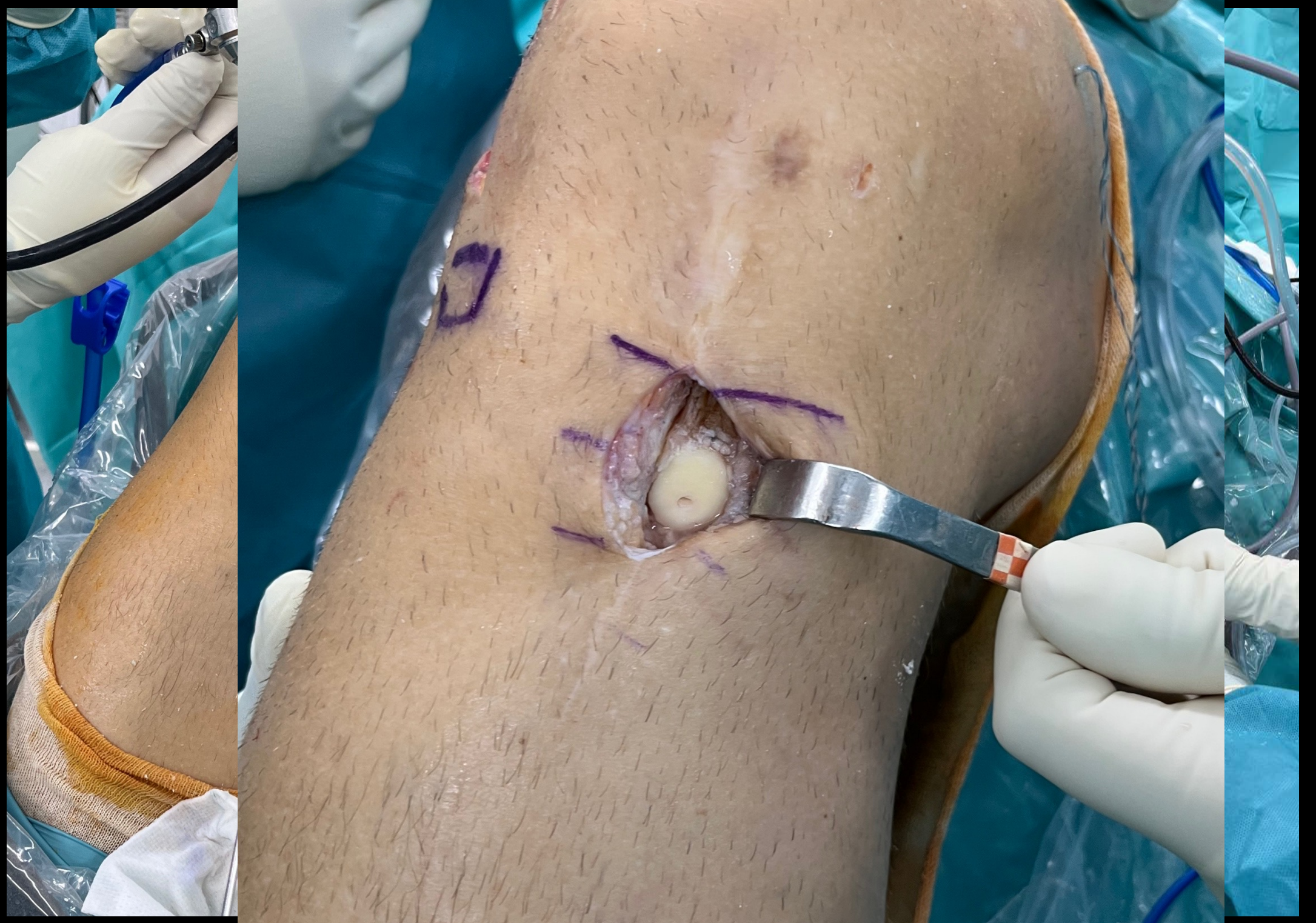Limpieza y
refrescado de
túneles

Fresado 14



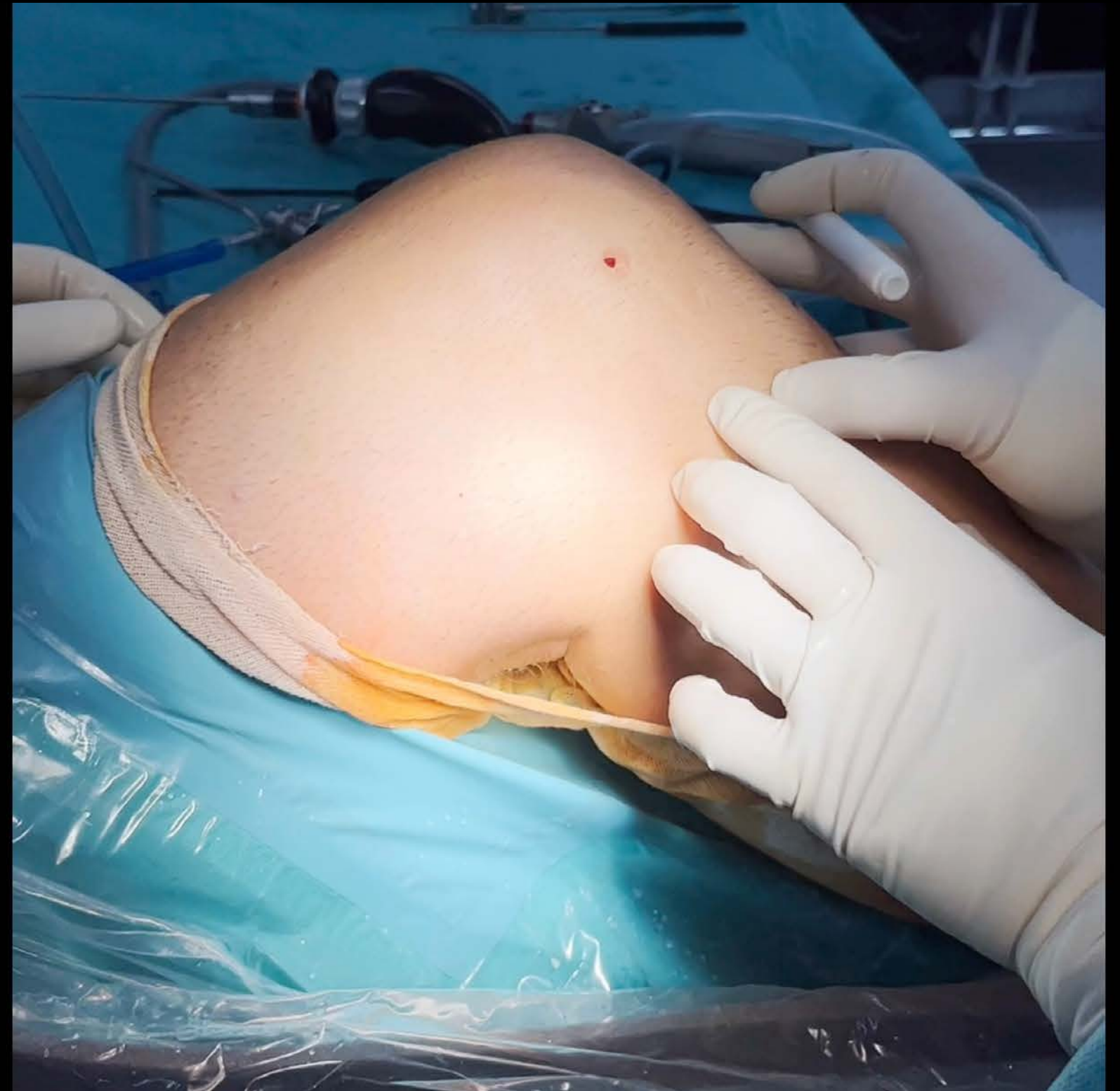Primer tiempo Rev LCA (27.5.2022)

Impactación del
aloinjerto



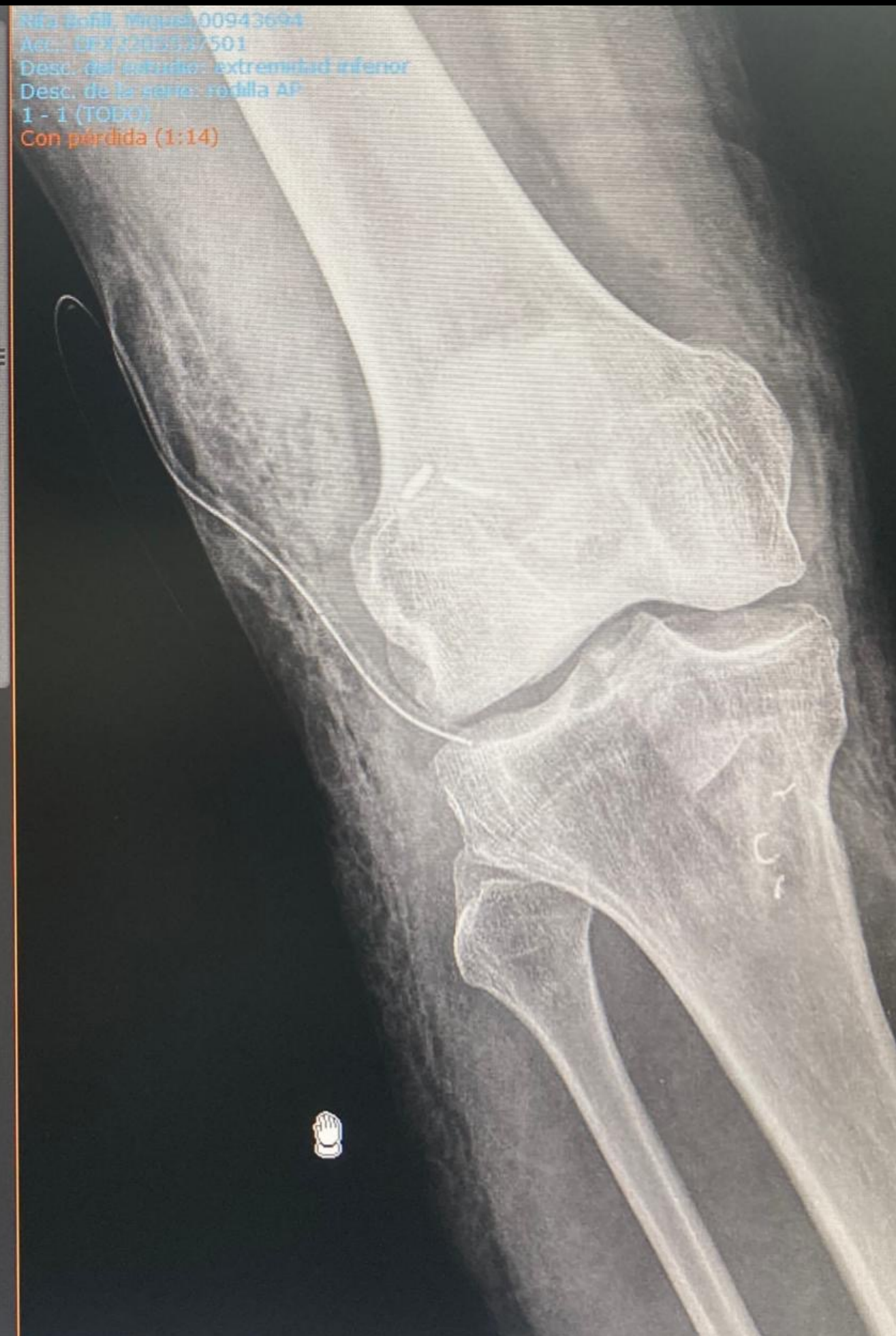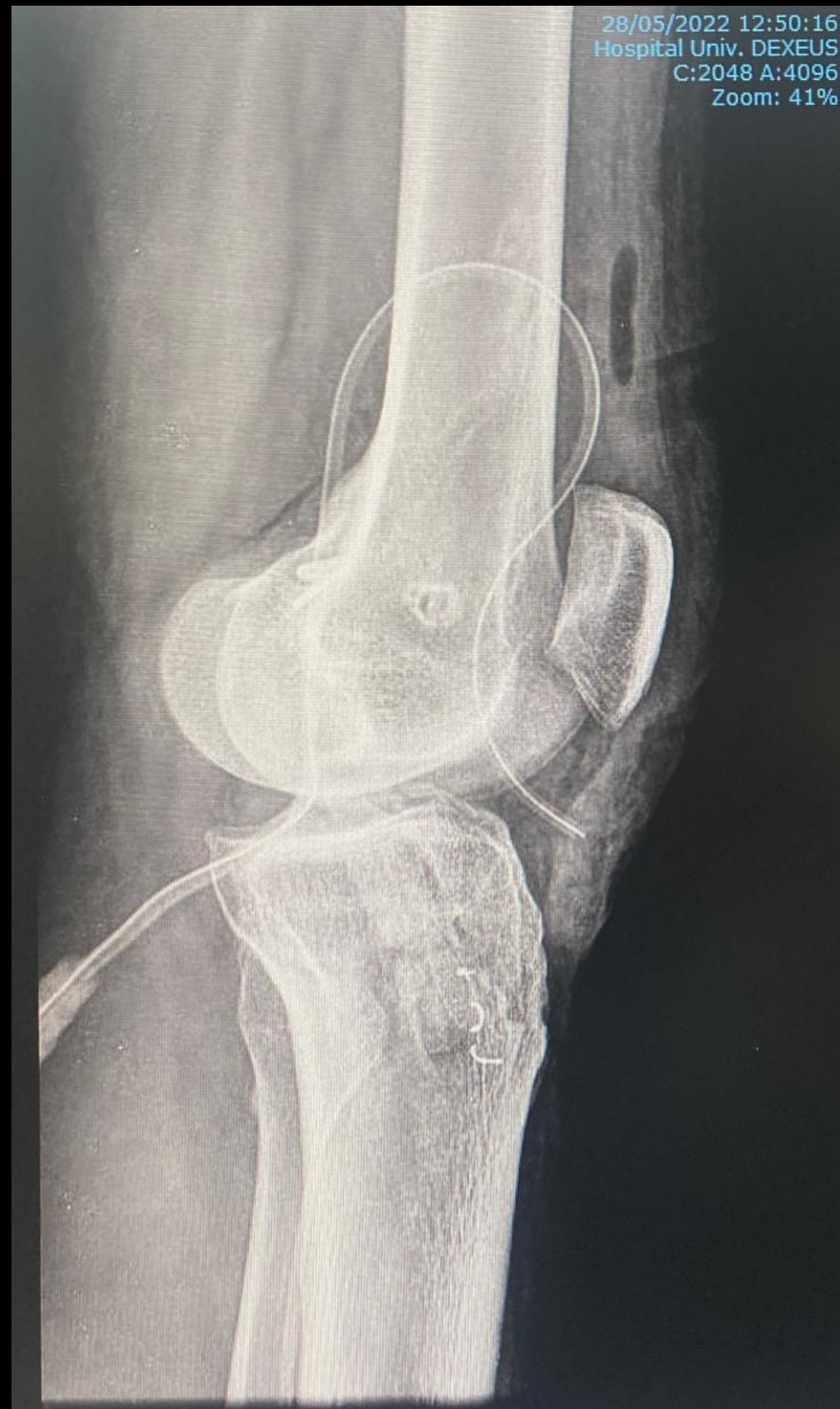Primer tiempo Rev LCA (27.5.2022)

Tenodesis Lateral
Extrarticular
(Lemaire modificado)



Radiografía

control postoperatorio





Two-Stage Revision

INDICATIONS

ABSOLUTE

Reduced ROM / Arthrofibrosis

Active infection

Impossible to achieve secure graft
fixation

RELATIVE

Tunnel-widening (>12 mm)

Tunnel malposition (precluding avoidance of
primary tunnels)

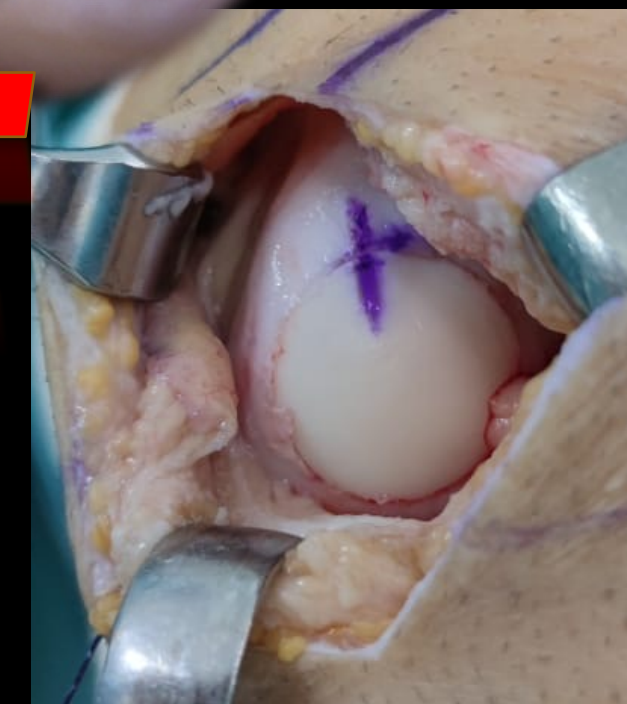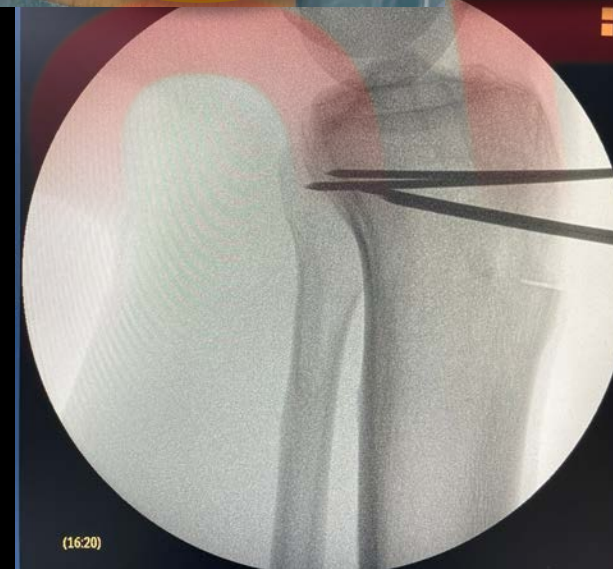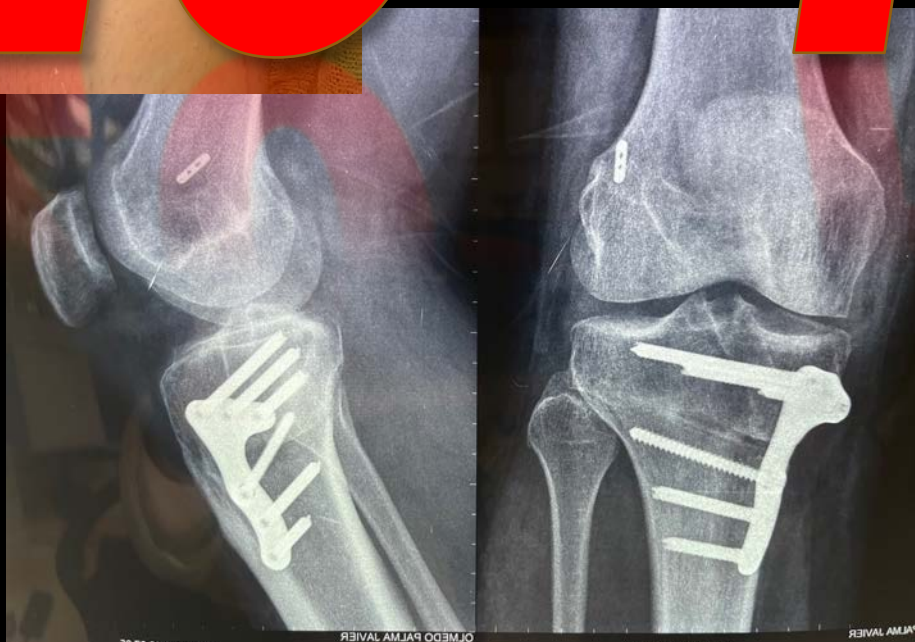
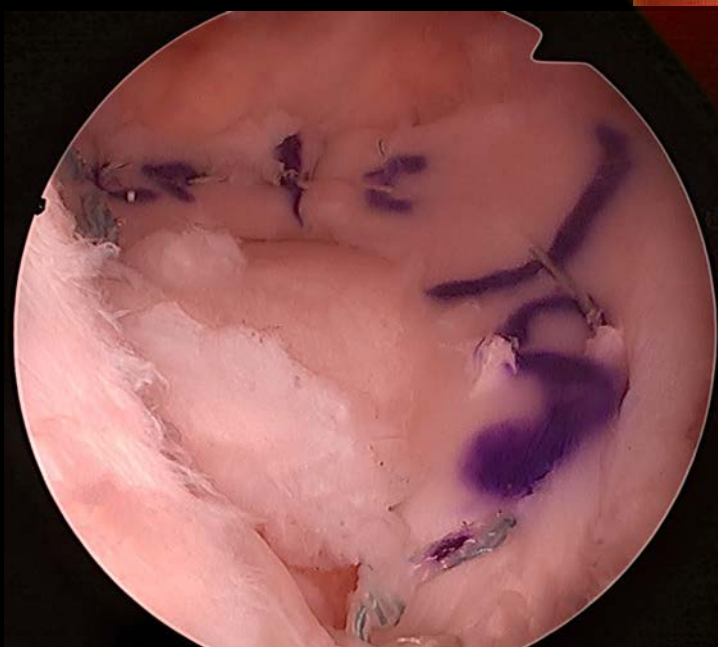
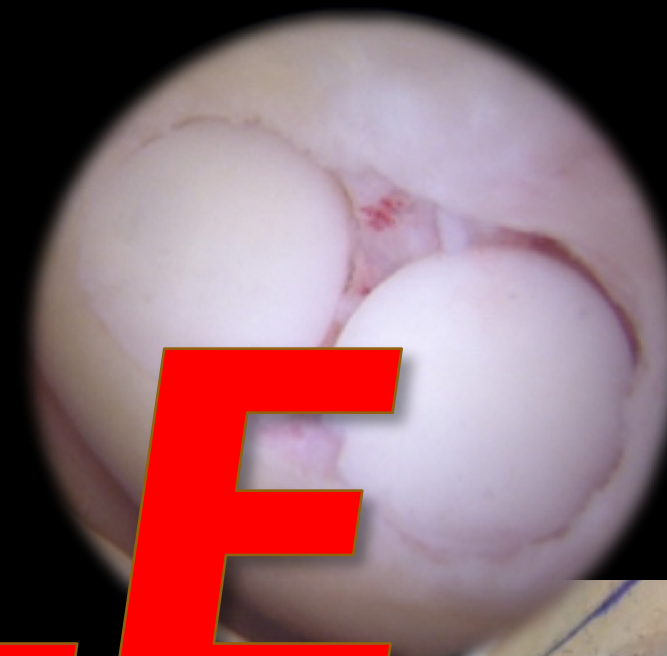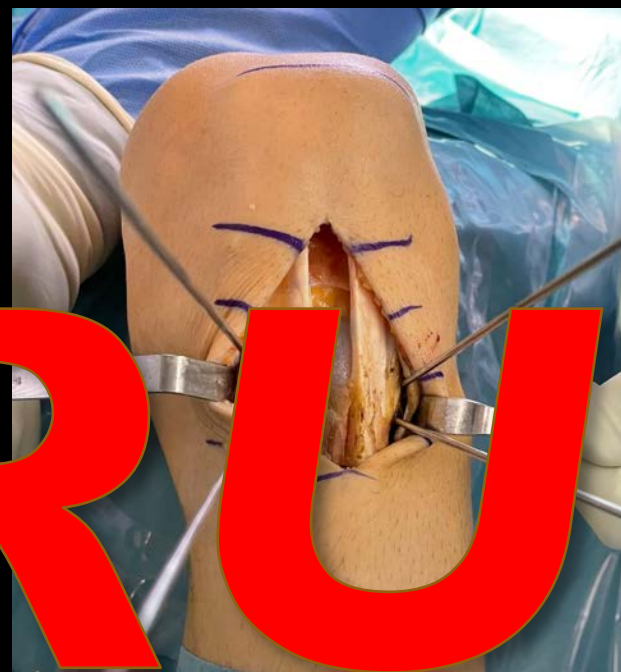
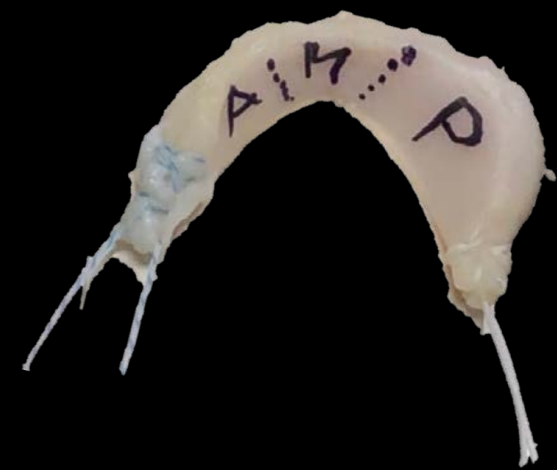Complex combined surgery



Two-Stage Revision

COMPLEX COMBINED SURGERY

20' RULE





**Take
home message*

1 vs 2

La decision se suele basar en

consideraciones técnicas

&

patología coexistente

**si se puede emplazar un túnel adecuado, conseguir fijación estable y hacer cirugías combinadas 1 TIEMPO*



THANK YOU

JMonllau@psmar.cat