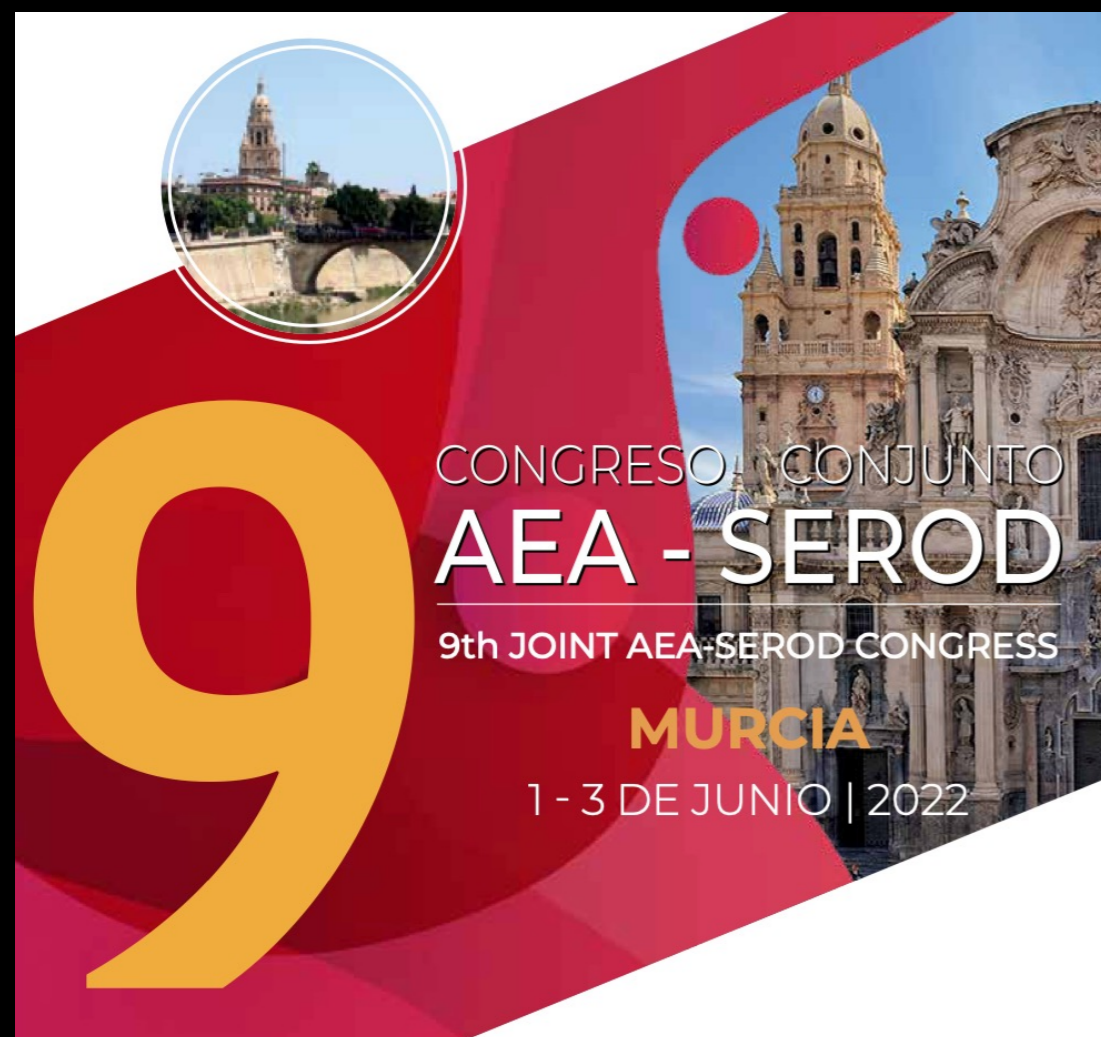

CASO CLÍNICO: TENDINOPATÍA AQUÍLEA NO INSERCIONAL

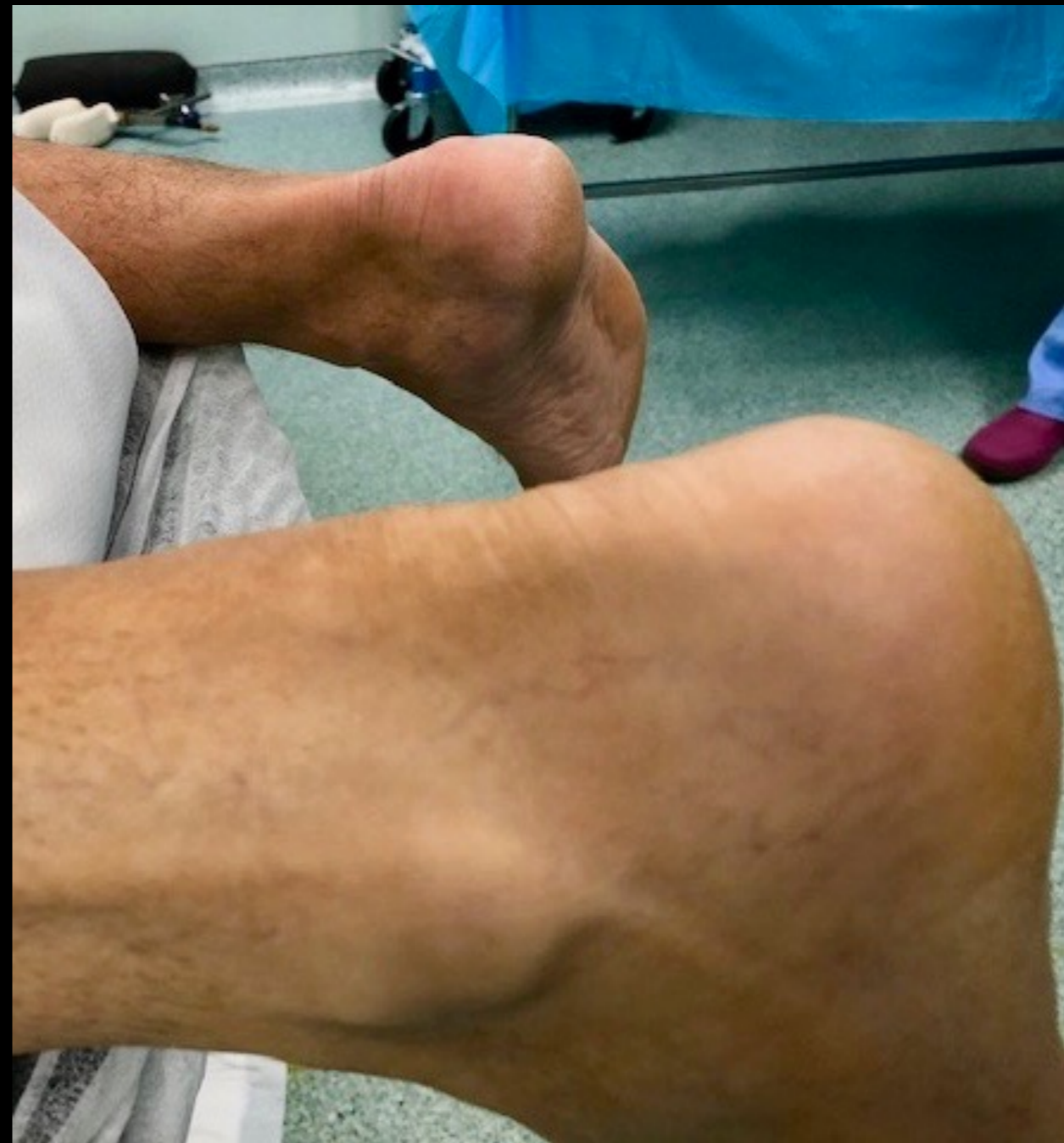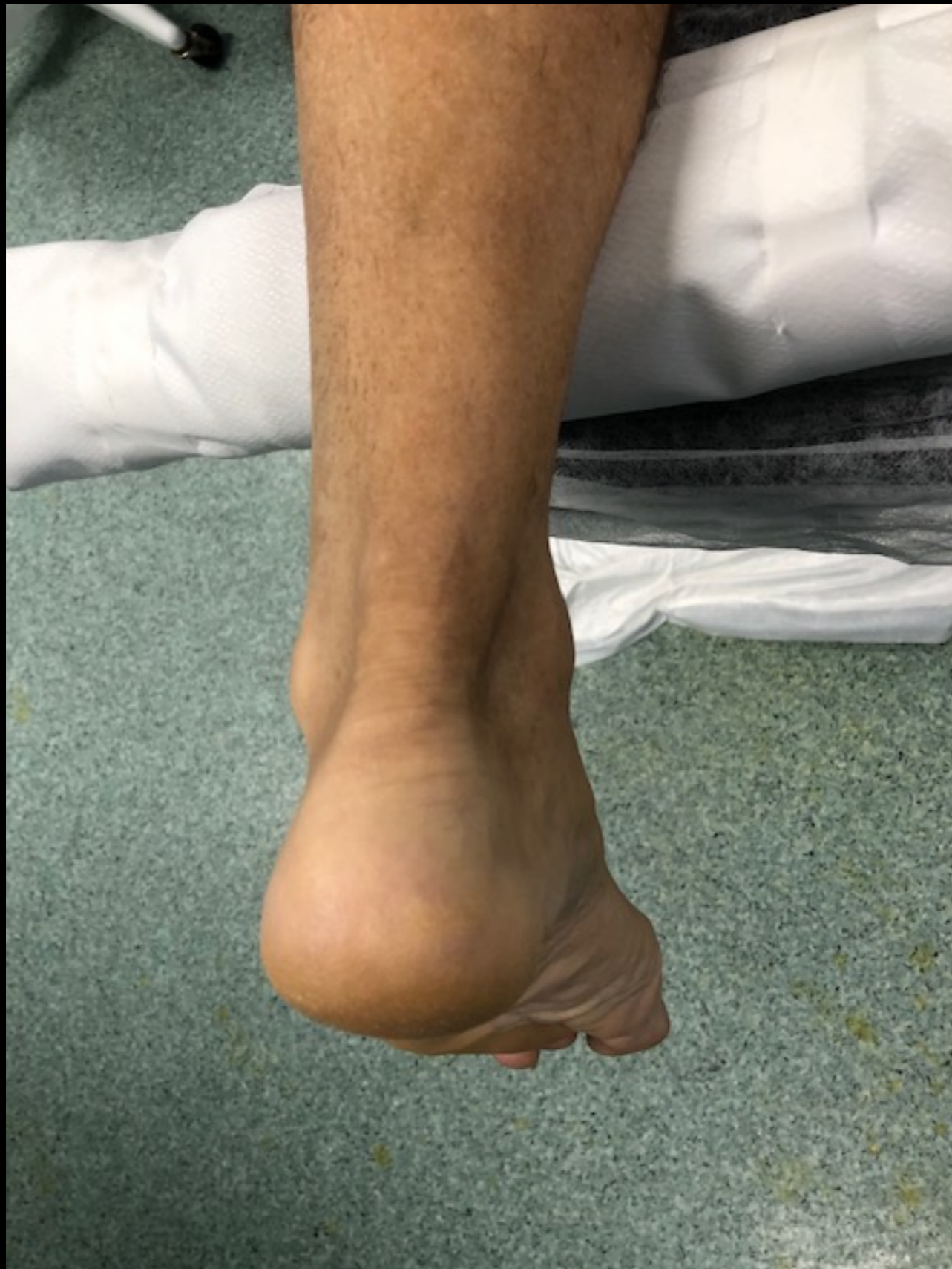Pablo Carnero Martín de Soto

IMATDE Málaga

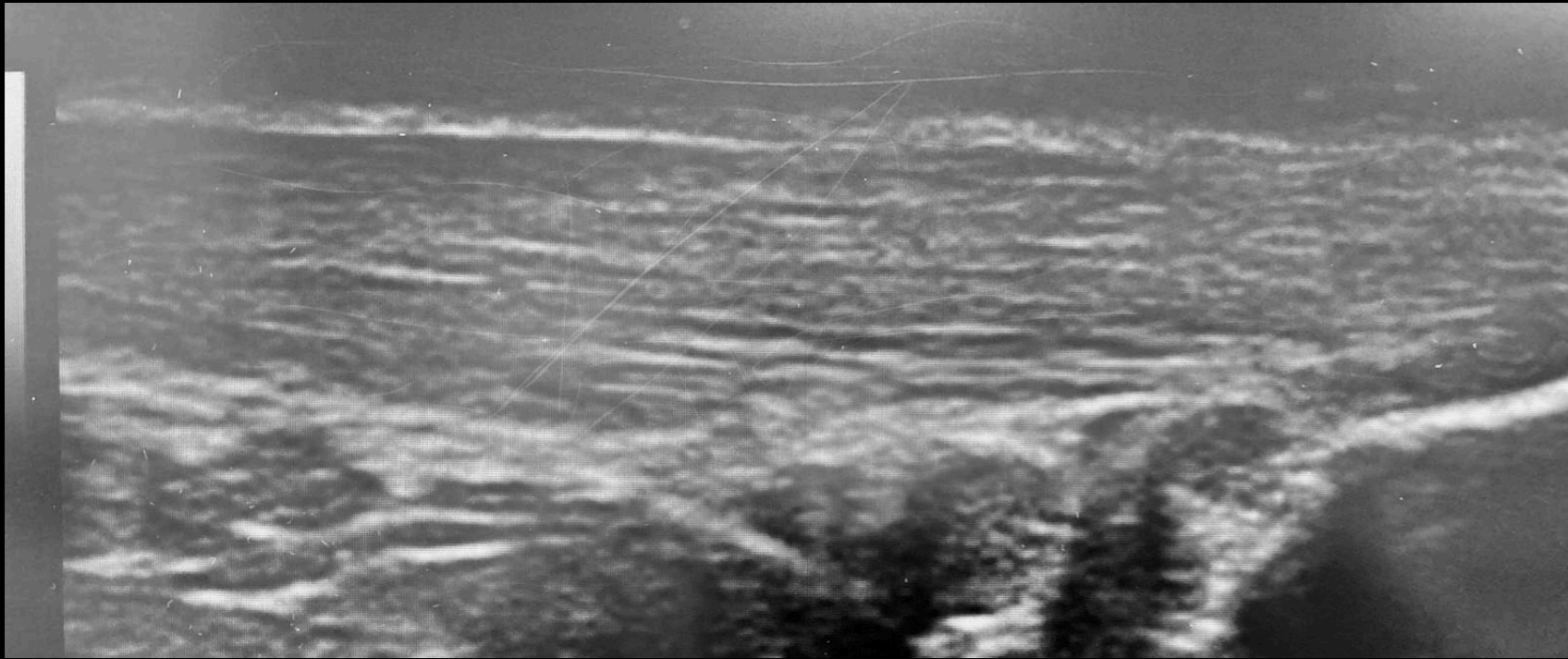
Hospital Santa Elena



- Varón, 45 años
- No AP de interés
- Deportista ocasional (jogging, padel)
- Dolor TA izquierdo, tercio medio, 3 años de evolución
- Dolor continuo, mayor con inicio de deambulación, persistente en reposo
- No mejora con fisioterapia + 2 infiltraciones corticoides



Ecografía



RMN:

- Rotura parcial intrasustancia tendón < 5 mm
- Engrosamiento focal en tercio medio

TRATAMIENTO

- Nueva pauta de fisioterapia (programa de terapia basada en ejercicio)
- 10 sesiones ondas de choque

3 meses



FALLO DE TRATAMIENTO

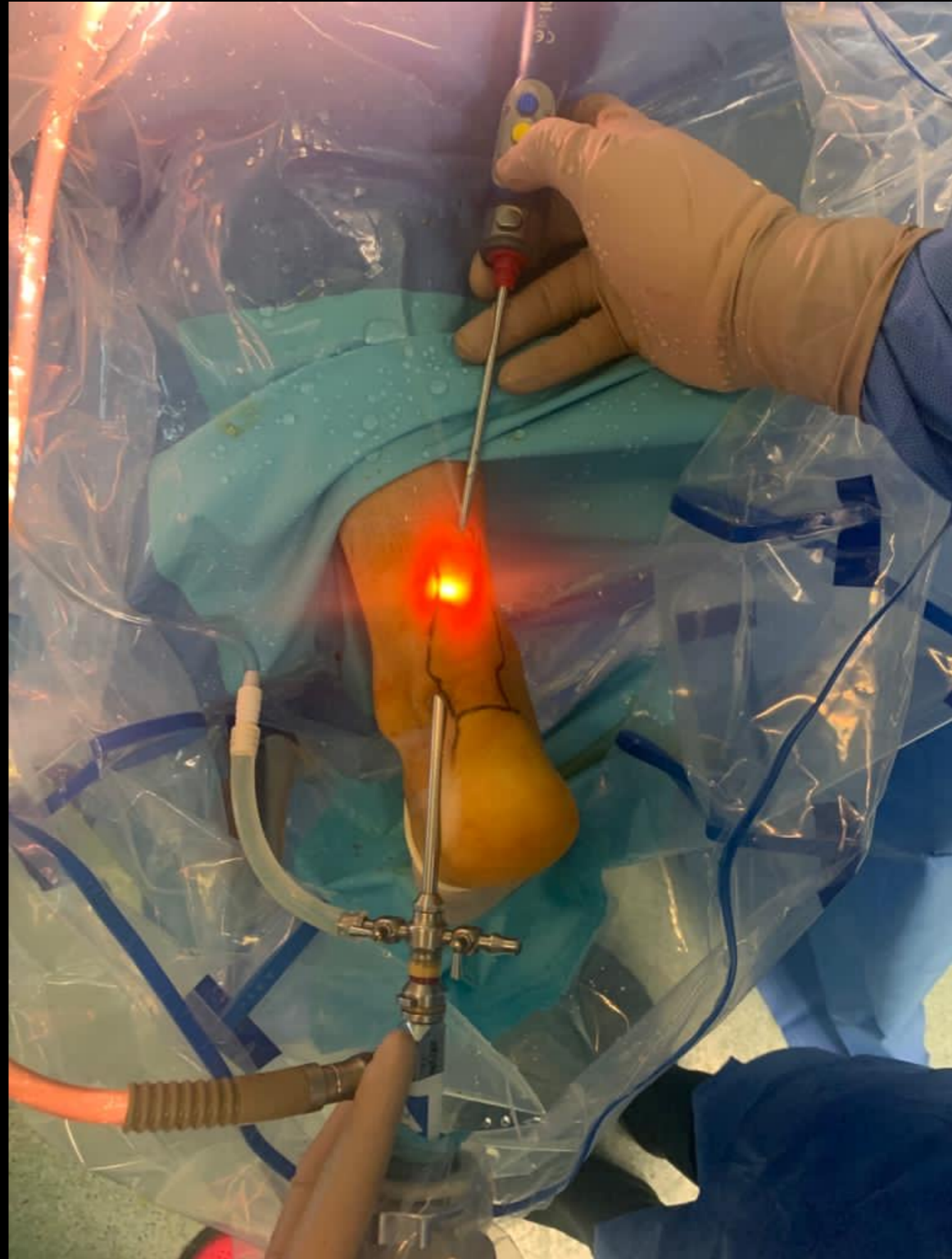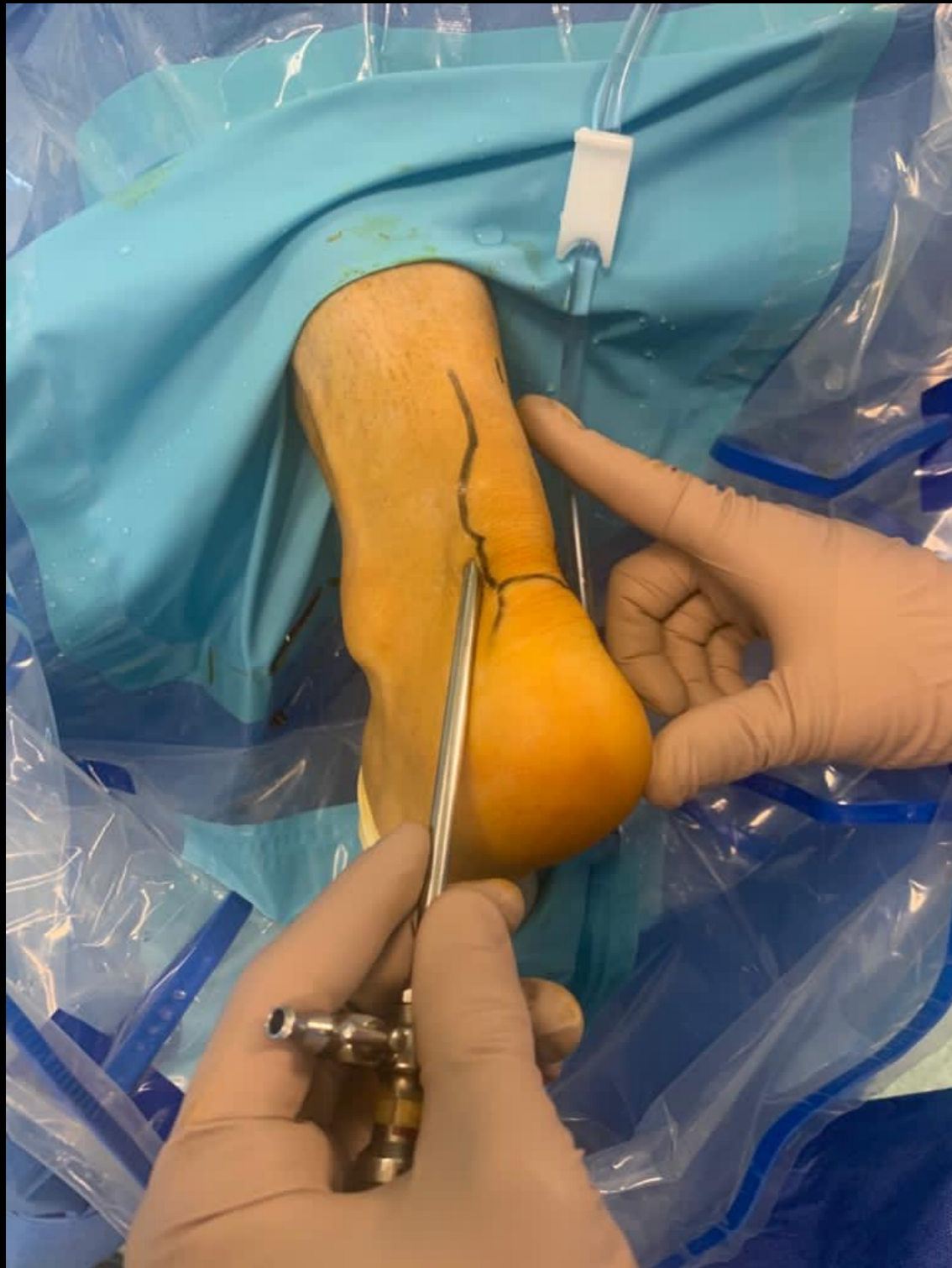- Continuar fisioterapia (programa de terapia basada en ejercicio)
- Infiltración ecoguiada PRP

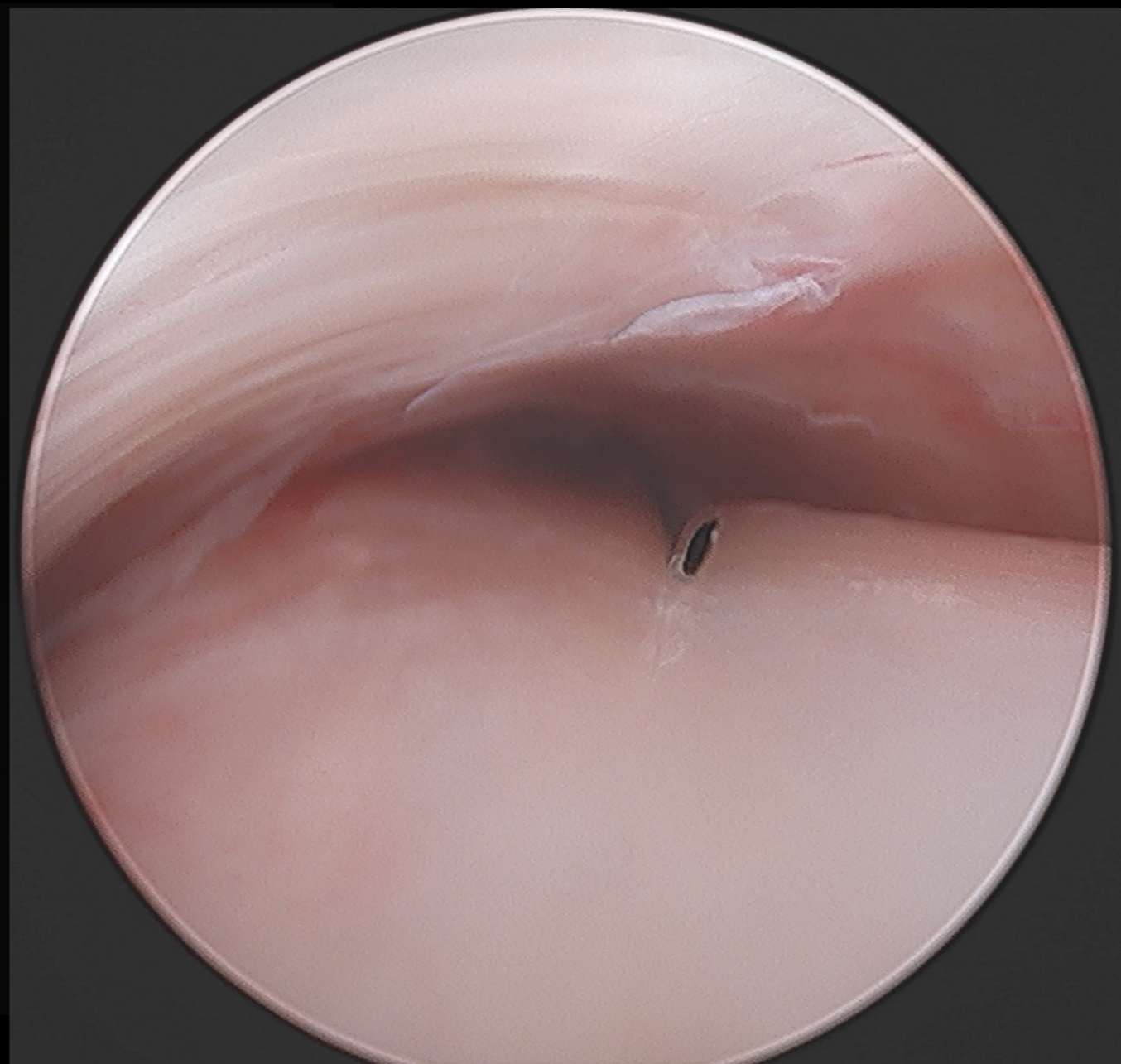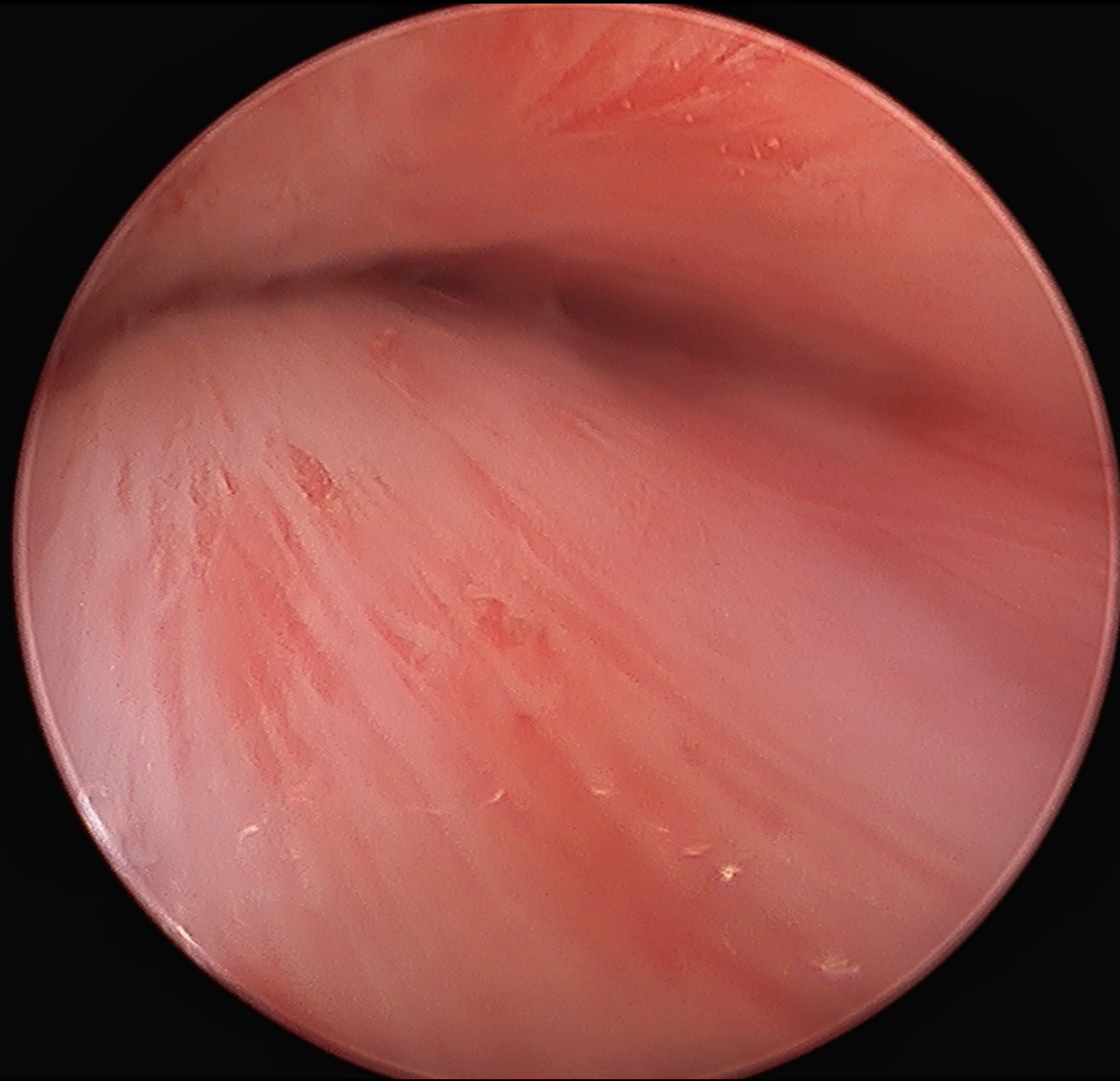
6 meses

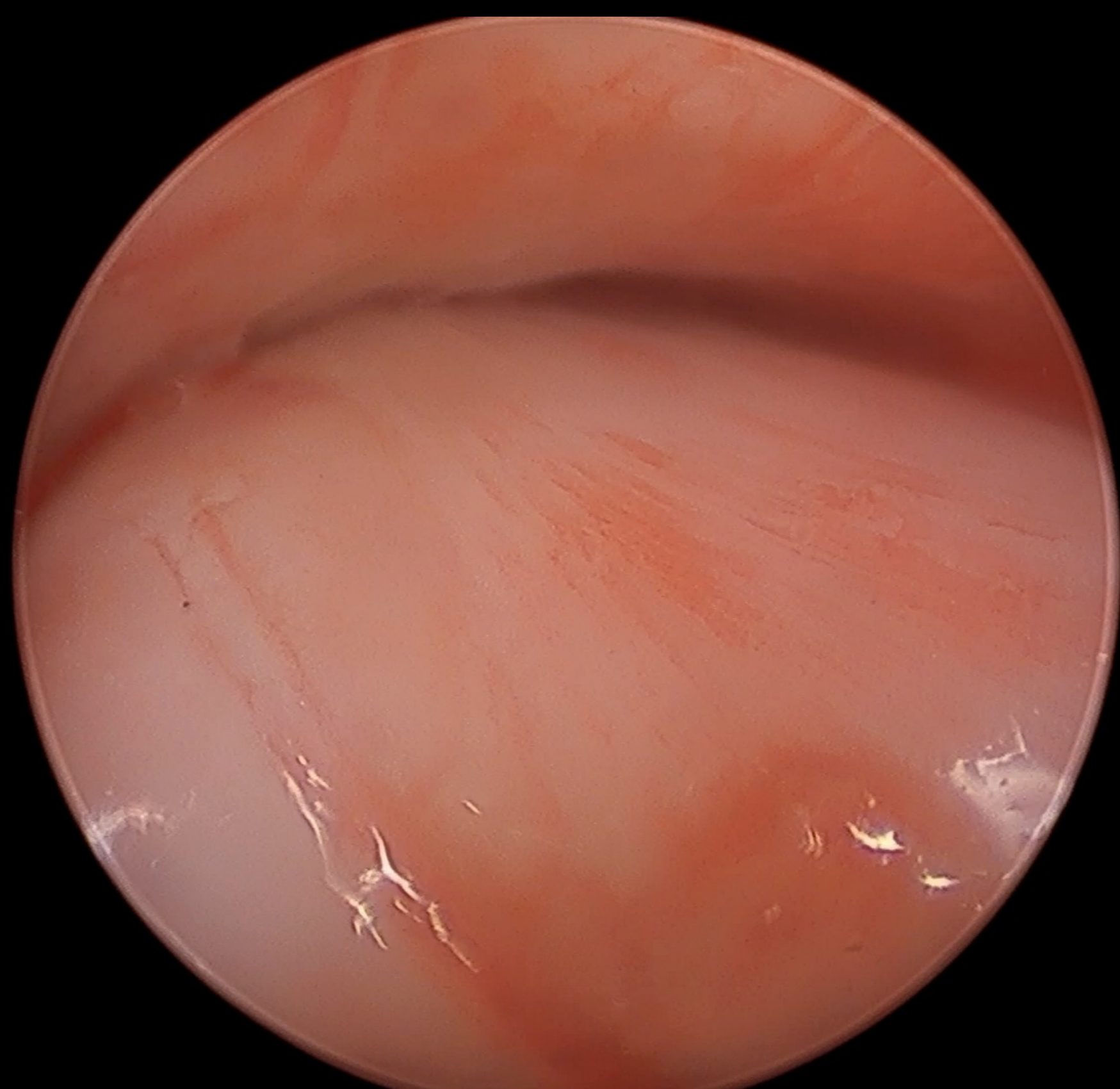


FALLO DE TRATAMIENTO

TENOSCOPIA DE AQUILES







POSTOPERATORIO

- Vendaje compresivo
- Carga parcial según dolor
- Flexo- extensión según dolor
- Comienzo de FST a la semana - 1º ROM, 2º excéntricos + concéntricos según tolerado
- Analgesia
- Frío local
- Curas de herida estándar

SEGUIMIENTO 4 MESES

- Molestia residual al correr
- Persiste tumefacción en tercio medio de tendón **NO DOLOROSA**
- Movilidad completa
- Fuerza 5/5
- Retorno a sus actividades deportivas con normalidad



GRACIAS

www.drpablocarnero.com



@DrCarneroP



Dr_carnerompablo



Pablo Carnero